Cornell Medical Library

Über Leinenzwirn als Unterbindungs- und Nahtmaterial.

Inaugural-Dissertation

zur Erlangung der Doctorwürde

vorgelegt

der hohen medizinischen Fakultät

der Universität Basel

von

Franz Elmiger,

gew. Assistenz-Arzt am thurg. Kantonsspital Münsterlingen.

Genehmigt auf Antrag von Herrn Prof. Dr. A. Socin.

BASEL.
Schweighauserische Buchdruckerei.
1889.

Über

Leinenzwirn als Unterbindungs- und Nahtmaterial.

Inaugural-Dissertation

zur Erlangung der Doctorwürde

vorgelegt

der hohen medizinischen Fakultät

der Universität Basel

von

Franz Elmiger,

gew. Assistenz-Arzt am thurg. Kantonsspital Münsterlingen.

Genehmigt auf Antrag von Herrn Prof. Dr. A. Socin.

BASEL.
Schweighauserische Buchdruckerei.
1889.

MEINEM HOCHVEREHRTEN CHEF

HERRN SPITALARZT

DR. O. KAPPELER

IN DANKBARER ERINNERUNG

GEWIDMET.

Seit mehreren Jahren und ganz besonders in der letzten Zeit häufen sich in den medizinischen Zeitschriften die Mitteilungen über die Unzuverlässigkeit der verschiedenen Catgutpräparate, sowie über die grosse Infektionsgefahr, die deren Verwendung als Unterbindungs- und Nahtmaterial mit sich führen. Nach den Veröffentlichungen von *Zweifel* über die Zersetzungsvorgänge bei Aufbewahrung von Catgut in Carbolöl, nach *Listers* älterer Empfehlung, war es namentlich *Kocher,* der in seiner Arbeit[1]) „Eine einfache Methode zur Erzielung sicherer Asepsis" dem Catgut den Krieg erklärte und vor weiterer Anwendung desselben ernstlich warnte. Mit ihm haben noch viele andere Chirurgen die Anwendung des Catgut vollkommen verlassen und sich zur ausschliesslichen Verwendung der Seide, als Naht- und Unterbindungsmaterial entschieden. — Eine Anzahl anderer Chirurgen aber, die bis anhin keine Beeinträchtigung ihrer Operationsresultate insbesondere keine nachteiligen Folgen bei Anwendung des Catgut erfahren haben, halten, wohl namentlich seiner leichten Resorbirbarkeit wegen, an dessen Verwendung fest.

Sind die Akten über diese so wichtige Streitfrage auch gegenwärtig noch nicht endgültig geschlossen und

---

[1]) Centr.-Blatt für Chirurg. 1888, Nr. 20, und Corr.-Blatt für schweiz. Aerzte. 1889, Nr. 1.

sind namentlich grössere statistische Zusammenstellungen der Operationsresultate bei ausschliesslicher Verwendung des einen oder des andern Materials noch ausstehend, so dürfte doch der letzte Grund, der die Anhänger des Catgut bewegt, an dessen weiterer Verwendung festzuhalten, nämlich das Vermögen seiner leichtern Resorbirbarkeit im Vergleiche zu den andern Materialien dahinfallen durch die Bestätigung der Resultate der neuesten experimentellen Untersuchungen über die gebräuchlichsten Naht- und Unterbindungsmaterialien.

Haben schon früher genaue experimentelle Untersuchungen der verschiedenen Nahtmaterialien auf bakteriologischem Gebiete von *Koch, Garrè* [1]), *Tavel* [2]) u. a. Autoren dargethan, dass nicht alle käuflichen Catgutpräparate wirklich aseptisch sind, sondern häufig in ihrem Innern Infektionskeime tragen und dadurch leicht Veranlassung zu sogenannten Implantationsinfektionen geben können, so zeigt *Thomson* [3]) in seiner neuesten Veröffentlichung an der Hand zahlreicher Tierexperimente, dass gewisse Catgutpräparate schlecht oder überhaupt gar nicht resorbirbar sind, dass dagegen Seide, geeignet präparirt, mit der Zeit resorbirt werden könne. Sollten sich diese neuesten Ergebnisse experimenteller Untersuchungen bestätigen, so dürfte wohl von sämtlichen Chirurgen das durch seinen Ursprung schon höchst verdächtige Catgut für immer verlassen und dem bis jetzt bekannt besten Materiale, der Seide, den Vorzug gegeben werden.

Gerade zu dieser Zeit nun, wo die Seide auf dem Punkte steht, von allen Seiten als in jeder Hinsicht bestes

[1]) Revue médicale de la Suisse romande. 1884. Nr. 11.
[2]) Corresp.-Blatt für Schweiz. Aerzte. 1886. Nr. 16.
[3]) Centr.-Blatt für Gynæcol. 1889. Nr. 24.

und zuverlässigstes Naht- und Unterbindungsmaterial anerkannt zu werden, taucht ein anderes Material wieder auf, das im Anfange dieses Jahrhunderts und schon früher vielfach als Nahtmaterial angewandt, aber lange vor der antiseptischen Zeit wieder verlassen wurde und seither vollständig in Vergessenheit geraten war. Es ist dies der Hanf- oder Leinenzwirn. *Trendelenburg* greift in jüngster Zeit auf dieses Material zurück und verwendet bei seinen Operationen ausschliesslich desinfizirten Leinenzwirn, sowohl zu oberflächlichen als zu versenkten Nähten, sowie zu Ligaturen.

Die bei diesen Versuchen gewonnenen günstigen Resultate veranlassen Dr. *Heyder* in einer Veröffentlichung[1]) den Leinenzwirn als ein der Seide ebenbürtiges, seiner bedeutenden Billigkeit wegen ihr vorzuziehendes Naht- und Unterbindungsmaterial zu empfehlen.

Gestützt auf diese Veröffentlichung wurde auch an unserem Spitale bei einer Anzahl von Operationen ausschliesslich desinfizirter Leinenzwirn verwendet, und da ich Gelegenheit hatte, diesen Operationen beizuwohnen, sowie die Fälle selbst beobachten zu können, stellte ich mir, an Hand der dabei gewonnenen Resultate, sowie der Ergebnisse einiger experimentellen Tierversuche, die Aufgabe, die Verwendbarkeit des Leinenzwirns als Naht- und Unterbindungsmaterial näher zu prüfen und die dabei gemachten Beobachtungen dieser Arbeit zu Grunde zu legen.

Meinem verehrten Chef — Herrn Spitalarzt Dr. *O. Kappeler,* — der mir die Anregung zu dieser Arbeit gab und mir die zu erwähnenden Fälle aus seinem Spitale zur Verfügung stellte, danke ich an dieser Stelle auf's Beste.

[1]) Centr.-Blatt für Chirurgie. 1888. Nr. 51.

Wir schicken der Besprechung unserer Tierexperimente und Operationen die Zubereitungsmethoden der Zwirnpräparate, sowie die Untersuchung auf ihre Sterilisirbarkeit voraus, erwähnen zugleich, dass bei unsern Versuchen der durch Dr. *Heyder* empfohlene im Handel unter dem Namen „Marschallzwirn" bekannte Leinenzwirn in 3 Sorten von verschiedener Stärke zur Verwendung kam. Dieser Zwirn zeichnet sich vor den andern Leinenzwirnsorten aus durch seine grössere Solidität, ohne jedoch darin der Seide oder dem Catgut gleichzukommen; vielmehr haben vergleichende Belastungsversuche ergeben, dass Catgut eine 9mal und Seide eine 14mal grössere Belastung als Zwirn von gleicher Stärke und Länge auszuhalten im Stande sind. Die Fasern des Leinenzwirnes sind in 2 Büscheln spiralig zusammengedreht (siehe Tafel I.) und da der Zwirn dabei doch keine zu starke Torsion erhalten hat, so sind dessen Fasern locker genug zusammengefügt, um das Eindringen der zur Desinfektion angewandten antiseptischen Lösungen zu ermöglichen.

Zubereitungsmethoden und Untersuchung der Zwirnpräparate auf ihre Sterilisirbarkeit.

Es wurde der Zwirn zu unsern Versuchen auf die drei folgenden verschiedenen Arten zubereitet:

a. Der Zwirn kommt während 24 Stunden in eine wässerige 1%ige Sublimatlösung und wird dann in einer wässerigen 1‰igen Sublimatlösung aufbewahrt. (Anmerkung. Zubereitungsweise des Zwirnes auf der chirurg. Klinik in Bonn.)

b. Der Zwirn gelangt zunächst während 24 Stunden in eine 5%ige Sublimat-Glyzerinlösung, dann in die Aufbewahrungsflüssigkeit, bestehend aus einer Lösung von 1 Teil Sublimat auf 100 Teile spiritus rectificat. unter Zusatz von 20 Teilen Glyzerin. (Anmerkung. Zubereitungsweise des Catgut am Spitale in Münsterlingen.)

c. Der Zwirn wird während 12 Stunden in einer 5%igen Carbolsäurelösung gekocht, um dann in einer Lösung von derselben Zusammensetzung aufbewahrt zu werden.

Zur Kontrole unseres so erhaltenen Naht- und Unterbindungsmaterials wurden am bakteriologischen Laboratorium in Basel durch Hrn. Dr. *C. Hœgler,* dem wir an dieser Stelle unsern besten Dank für seine Mitarbeit aussprechen, die 3 verschieden zubereiteten Zwirnpräparate auf ihre Sterilität untersucht, und zwar war der Untersuchungsgang kurz folgender:

Von allen 3 Sorten unserer Präparate wurden zuerst je 2 Proben, wie sie aus den antiseptischen Flüssigkeiten kamen, auf Gelatineplatten (Fleischpeptonnährgelatine) ausgegossen; alle diese Platten blieben während mehrwöchentlicher Beobachtungszeit steril. Ein weiterer Versuch mit Nährbouillon (Fleischbouillon) bei Temperaturen von 37° C. gehalten, ergab das gleiche Resultat. Um dem Einwande zu begegnen, die an den Fäden hängende antiseptische Flüssigkeit bedinge die Sterilität der betreffenden Kulturböden, wurden in einem weitern Versuche die zerzupften Fäden vor dem Einbringen in die betreffenden Nährböden in sterilisirtem Wasser ausgewaschen. Auch jetzt blieben die Kulturgläser und -platten vollkommen steril.

Da es sich aus den obigen Untersuchungen erwiesen, dass wir durch alle 3 Zubereitungsmethoden vollkommen steriles Naht- resp. Unterbindungsmaterial erhalten, wurden zunächst noch experimentelle Untersuchungen an Tieren mit Leinenzwirn angestellt, um das Verhalten des in den tierischen Körper verbrachten Materials genau zu prüfen, in Bezug auf das Material selbst, wie auch in Bezug auf die Gewebe, in welche es zu längerem Verbleiben verbracht wurde.

Es sollten durch unsere experimentellen Versuche folgende Fragen beantwortet werden:

1. Welches ist im allgemeinen der Wundverlauf bei Verwendung von Leinenzwirn zu Naht- und Unterbindungsmaterial?
2. Ruft der in den tierischen Organismus verbrachte Zwirn in demselben Veränderungen hervor, und eventuell, welches sind dieselben?
3. Macht der in tierisches Gewebe verbrachte und dort liegen gelassene Leinenzwirn Veränderungen seiner Struktur durch, d. h. wird er etwa resorbirt, oder heilt er, ohne Veränderungen einzugehen, in die Wunden ein?
4. Verhalten sich die 3 nach verschiedenen Zubereitungsmethoden präparirten Zwirnsorten verschieden oder nicht?

Um diese Fragen entscheiden zu können, nahmen wir an Kaninchen 2 Gruppen von Operationen vor und zwar so, dass jeweilen in einer Gruppe derselbe Versuch an 3 verschiedenen Versuchstieren, aber mit verschieden präparirtem Zwirne ausgeführt wurde.

Bevor wir zur Beschreibung derselben übergehen, ist vorauszuschicken, dass wir bei sämmtlichen Versuchs-

operationen die Regeln der Antisepsis genau beobachteten und dass die Tiere nach *Juillard*'scher Methode mit Äther narkotisirt wurden.[1])

Experimentelle Tierversuche.

1. Versenkte Muskelnähte.

Nachdem das Tier narkotisirt, die Haut in grosser Ausdehnung im Bereiche des Operationsgebietes rasirt, mit Seife abgebürstet und mit 1‰iger Sublimatlösung gründlich desinfizirt worden ist, wird 1 cm. neben der Wirbelsäule, dieser letztern parallel, in der rechten Lendengegend, ein 6 cm. langer Hautschnitt geführt, die darunter liegende fascia lumbodorsalis der Länge nach gespalten und mit der äussern Haut nach beiden Seiten abgehoben. Der darunter zum Vorschein kommende m. quadratus lumborum wird der Länge nach gespalten, die blutenden Gefässe werden mit der feinsten Nummer Leinenzwirn unterbunden. Nachdem die Wunde mit 1‰iger Sublimatlösung ausgespritzt worden, werden die getrennten Teile des m. quadr. lumb. durch fortlaufende Zwirnnaht miteinander vereinigt; eine Knopfnaht aus Zwirn schliesst darüber die Fascien und die äussere Haut. Verband: Jodoformcollodialstreifen.

Diese Versuchsoperation wird an 3 Tieren A^1, B^1, C^1 mit den verschieden präparirten Zwirnsorten ausgeführt und die Tiere werden einer dreiwöchentlichen Beobachtungszeit unterzogen.

Alle 3 Tiere erholten sich sehr rasch von der Äther-Narkose, nahmen schon einige Stunden nach der Operation

---

[1]) Wir haben unter 7 Narkosen einen Fall von Äthertod zu verzeichnen.

Nahrung zu sich und verhielten sich die ersten Tage nach der Operation ruhiger wie sonst. 6 Tage nach der Operation wurden die Jodoformcollodialstreifen entfernt. Bei allen 3 Tieren war die Hautwunde trocken und per primam verheilt. Es zeigte sich nach Entfernung der Nähte keine Eiterung aus den Nahtkanälen, auch war keine Rötung oder Schwellung in der Umgebung der Wunde zu bemerken. Auch die folgenden Tage zeigte sich nichts Auffallendes an den in Heilung begriffenen Wunden. Dieselben vernarbten und es waren namentlich keine Erscheinungen sekundärer Eiterung in der Tiefe der Wunden zu beobachten. 3 Wochen nach der Operation wurden die Tiere getötet und das Wundgebiet präparirend einer genauen Untersuchung unterzogen.

Dabei zeigte sich bei den 3 Tieren im wesentlichen ganz derselbe Befund, nämlich:

Hautwunde per primam vernarbt, eine dunkle Pigmentirung der Narbenlinie zurücklassend. Nach Durchtrennung der Haut zeigt sich zwischen ihr und der fascia lumbadorsalis, entsprechend der Operationswunde, ein kleines in Resorption begriffenes Blutextravasat. Keine Spur von Eiterung aus der Tiefe. Die Knopfnähte der fascia lumbadors. werden entfernt. Die Fascie selbst, die sich jetzt nicht mehr so leicht von dem darunter liegenden Muskel ablösen lässt, zeigt gegen die Muskelnaht hin eine vascularisirte bindegewebige Adhæsion. Keine Eiterung in der Umgebung der fortlaufenden Muskelnaht, die durch bindegewebige Membranen fest mit dem Muskel verwachsen scheint. Der aus einer solchen fortlaufenden Muskelnaht sorgfältig herauspräparirte Zwirnfaden lässt bei macroscopischer und schwacher microscopischer Betrachtung (siehe Tafel II a und b.) die gedrehte Struktur des Zwirnes, wie auf Tafel I a und b

angedeutet, nicht mehr erkennen, er ist in einen glatten, durch Blutfarbstoff rotbraun gefärbten Faden verwandelt, der durch festeres Zusammenkleben der Fasern dünner erscheint, als der frische Zwirnfaden. Bei stärkerer microscopischer Vergrösserung (125fach) erkennt man wieder die ganze Struktur des Zwirns; an manchen Stellen erscheint die Beschaffenheit der Fasern etwas krümelig, jedenfalls durch geringe Mazeration erzeugt (Tafel II c.).

2. Peritonealnähte.

Auch hier wird dieselbe Versuchsoperation an 3 Tieren A^2, B^2, C^2 mit den 3 verschieden zubereiteten Zwirnpräparaten ausgeführt.

Nachdem die Abdominalhaut der Versuchstiere in grosser Ausdehnung rasirt, gereinigt und desinfizirt worden, beginnt die Operation mit einem 8 cm. langen Medianschnitt der Haut des Abdomens; darauf erfolgt die Durchtrennung des dünnen Fascien- und Muskelblattes der Bauchwandung in derselben Schnittrichtung; das darunterliegende Peritoneum wird durch einen 2 cm. langen Medianschnitt eröffnet. Bei Versuchstier B^2 fällt ein ganzes Convolut von Dünndarmschlingen vor, welches sich mit gut desinfizirtem Finger reponiren lässt. Um nun zu prüfen, wie sich die 3 Zwirnpräparate verhalten, wenn sie in die Bauchhöhle verbracht werden, wird jeweilen durch die Peritonealwunde ein 10 cm. langes Stück Leinenzwirn in die Peritonealhöhle versenkt und darüber die Peritonealwunde mit fortlaufender Zwirnnaht geschlossen. Desinfektion der Wunde mit 1‰iger Sublimatlösung. Vereinigung der durchtrennten Muskeln und Fascien, sowie der äussern Haut des Abdomens durch Zwirnknopfnaht. Verband: Jodoformcollodialstreifen.

Auch diese 3 operirten Tiere werden einer dreiwöchentlichen Beobachtungszeit unterzogen. Versuchstier B^2, bei dem während der Operation einige Dünndarmschlingen vorgefallen waren, nahm die ersten Tage nach der Operation nur sehr wenig Nahrung zu sich, verhielt sich auch ruhiger als die beiden andern operirten Tiere. 6 Tage nach der Operation wurden bei allen 3 Tieren die Hautnähte entfernt, es zeigte sich keine Sekretion aus den Nahtkanälen; die Hautwunde war vollkommen per prim. verheilt. Von da ab zeigte sich nichts Ausserordentliches im Wundverlaufe, namentlich keine sekundäre Eiterung oder Ligaturabszessbildung.

Die Tiere wurden 3 Wochen nach der Operation getötet und es ergab sich folgender Sektionsbefund:

Bei Versuchstier A^2: Hautschnittwunde durch eine braun pigmentirte, vollständig vernarbte Narbenlinie angedeutet. Zwischen Haut, Muskeln und Peritoneum bindegewebige Verwachsung. Keine Eiterung um die Peritonealnaht herum. Nach Eröffnung der Bauchhöhle ist am obern Wundwinkel der Peritonealwunde ein erbsengrosses, glattwandiges, durch eine fadenförmige Membran mit dem Parietalblatte des Peritoneums verwachsenes Gewebeklümpchen zu sehen, durch dessen membranartige, durchsichtige und vascularisirte Wandung hindurch das zusammengeknäuelte, in die Bauchhöhle versenkte Stück Zwirn zu erkennen ist. In der Umgebung der Peritonealwunde keine Rötung oder Verdickung des Parietalblattes. In der Bauchhöhle keine Flüssigkeit.

Bei Versuchstier B^2: Derselbe Befund der äussern Wunde, wie bei A^2. Die Bauchwandung wird 1 cm. links neben der Narbenlinie und zu derselben parallel durchtrennt. Eine schmale membranartige Verwachsung verbindet die

vollkommen reaktionslos verheilte Peritonealnarbe mit der zunächst gelegenen Dünndarmschlinge. Das in die Bauchhöhle versenkte Stück Zwirn hat sich auf dem Mesenterium dieser Dünndarmschlinge festgesetzt und ist mit demselben durch ein Geflecht bindegewebiger Membranen verwachsen. In der Peritonealhöhle sonst keine Veränderung.

Bei Versuchstier C^2: Hautwunde bis an eine linsengrosse, mit einer dunkelbraunrothen Kruste bedeckten Stelle, wo die Hautwunde nach Entfernung der oberflächlichen Naht etwas klaffte, vollkommen vernarbt. Nach Eröffnung der Bauchhöhle neben der Narbenlinie sieht man, dass der schräg von rechts oben nach links unten verlaufende Dickdarm in der Breite von ungefähr 2 cm. mit der Peritonealwunde verwachsen ist. Der in die Bauchhöhle versenkte Zwirnfaden findet sich in dieser Verwachsung eingekapselt. Auch hier die Peritonealwunde schön verheilt. Keine weitern Veränderungen bemerkbar.

Ein solches aus der Bauchhöhle entnommenes Stück Zwirn bietet, unter das Microscop gebracht, dasselbe Bild (Tafel II c), wie die aus den Muskelnähten entnommenen und untersuchten Zwirnfäden.

Bei Betrachtung der durch unsere Tierversuche gewonnenen Resultate lassen sich unsere anfangs gestellten Fragen dahin beantworten, dass zunächst der Wundverlauf im allgemeinen ein ganz normaler war, da bei allen Versuchstieren die Wunden per primam verheilten, auch keine sekundären Eiterungen oder Suturabszesse sich bildeten. —

Der in die Muskeln und auch der in die Peritonealhöhle versenkte Zwirn hat keine weitern Veränderungen in den Geweben hervorgerufen als diejenigen, die jeder andere sterile Fremdkörper erzeugt haben würde, d. h. er ist, ohne Eiterung zu erzeugen, in das ihn umgebende Gewebe eingeheilt.

Der Zwirn selbst machte nach dreiwöchentlichem Verweilen im tierischen Organismus keine wesentliche Veränderung seiner Struktur durch, abgesehen von einer geringen Mazeration einzelner Fasern. Er zeigte also keine beginnende Resorptionserscheinungen.

Die verschieden zubereiteten Zwirnpräparate verhielten sich in Beziehung auf ihre Struktur sowohl, wie in Bezug auf den ganzen Heilungsverlauf vollkommen identisch.

Was sich schon, gestützt auf die Untersuchungen unserer Zwirnpräparate auf den verschiedenen Nährböden, erwarten liess, wurde durch unsere experimentellen Versuche an Tieren bestätigt. Wir sahen — wie sich aus den obigen Beobachtungen ergibt — keinerlei nachteiligen Folgen bei Einverleibung des Leinenzwirnes in das tierische Gewebe entstehen; vielmehr gewannen wir daraus die Ueberzeugung, der Leinenzwirn eigne sich vollkommen als Naht- und Unterbindungsmaterial und, indem wir uns der Hoffnung hingaben, in praxi durch ebenso günstige Resultate erfreut zu werden, kam bei einer Anzahl von Operationen ausschliesslich Leinenzwirn zur Verwendung. Inwieweit sich unsere Erwartungen realisirten, ist am besten aus dem Verlaufe der hier folgenden Operationen ersichtlich.

Der Übersicht halber führen wir zuerst diejenigen Fälle an, wo der Zwirn nur zur oberflächlichen Naht verwendet wurde; dann folgen eine Anzahl verschiedener Operationen, wo er sowohl zu oberflächlichen wie zu versenkten Nähten und Unterbindungen in Anwendung kam.

Auch sei hier bemerkt, dass bei unseren Operationen nur das eine Zwirnpräparat — nach Zubereitungsmethode A hergestellt — verwendet wurde.

Casuistik.

a. Oberflächliche Nähte.

1. Fall. Schnittverletzung der rechten Hand und der arteria dorsal. radialis.

Anamnese. S. J., 16½ Jahre alt, verletzte sich vor 3 Wochen mit einem scharfen Hacken-Messer auf dem Handrücken der linken Hand, zwischen Daumen und Zeigefinger. Momentan blutete die Wunde nur wenig und wurde durch Aufstreuen von gepulverter Holzkohle gestillt. 8 Tage nachher Auftreten einer heftigen Blutung aus der Wunde. Stillung derselben durch aufgelegte Heftpflasterstreifen. 14 Tage nach der Verletzung ging Patient, da immer neue Blutungen auftraten, zu einem Arzte, der mit blutstillender Watte die Wunde tamponirte. Vor 2 Tagen wieder sehr heftige Blutung, die nicht mehr durch blutstillende Watte gestillt werden konnte. Es blutete so lange und so stark, dass der Vater des Patienten für gut fand, den Puls der l. Hand mit aller Kraft zu comprimiren. Der herbeigerufene Arzt constatirte eine Arterienverletzung, legte einen Notverband an und ordnete den Transport des sehr blutarm gewordenen Knaben in den Spital an.

22. II. 1889. Status praesens. Blasser, sehr anæmischer Knabe. Nach Entfernung des Notverbandes zeigt sich zwischen dem Metacarpus des l. Daumens und dem-

jenigen des l. Zeigefingers eine in der Längsrichtung des Armes verlaufende 3 cm. lange, in der Mitte klaffende Wunde mit scharfen Rändern. Die Wundhöhle ist von einem dicken schwarzen Blutcoagulum erfüllt. Gegenwärtig keine Blutung aus der Tiefe.

22. II. 1889. Operation. In Chloroformnarkose gründliche Reinigung und Desinfektion der linken Hand. Nachdem die Wundhöhle mit 1 ‰iger Sublimat-Lösung ausgewaschen, sieht man aus der Tiefe Blut hervorquellen, ohne ein Gefässlumen erkennen zu können. Anlegen des *Esmarch*'schen Schlauches am l. Vorderarm. Die Wunde wird auf dem dorsum manus zwischen Metacarpus des l. Daumens und Zeigefingers um 2 cm. nach oben erweitert. Auseinanderhalten der Wundränder mit scharfen Haken. Nachdem die Wundhöhle nochmals ausgespritzt ist, sieht man in der Tiefe ein arterielles Gefäss mittlerer Grösse, auf dessen Oberfläche in der Längsrichtung des Gefässes eine 2 mm. lange Oeffnung, aus der einige Tropfen Blut sich entleeren. Das Gefäss wird zu beiden Seiten der Verletzung mit der feinsten Sorte Zwirn ligirt. Die Arterie zwischen beiden Ligaturen durchtrennt. Einlegen eines ganz dünnen Gummidrains und Vereinigung der Hautwunde durch 5 Zwirnknopfnähte. Abnahme des *Esmarch*'schen Schlauches und typisch-antiseptischer Verband.

27. II. Bis jetzt afebril, kein Wundschmerz. Verbandwechsel: Entfernung des mit einem dunkelbraunen Blutcoagulum erfüllten Drains. Keine Rötung oder Sekretion um resp. aus den Nahtkanälen. Die Nähte werden entfernt. Wunde bis an die Stelle, wo das Drain lag, primär verheilt. Keine Eiterung aus der Tiefe.

4. III. Wunde bis an eine linsengrosse granulirende Stelle verheilt, afebril.

10. III. Wunde vollkommen vernarbt, keine Ligatur-Abszessbildung. Entlassung.

2. Fall. Hallux duplex sinister.

Anamnese. K. J., 10 Jahre alt. Eltern des Patienten und 7 Geschwister gesund und normal gebaut. Nach Angabe der Mutter verlief die Geburt des Knaben ohne besondere Schwierigkeiten. Der Knabe sei mit linksseitigem Klumpfuss und einer doppelten grossen Zehe des linken Fusses zur Welt gekommen. Der damals konsultirte Arzt entfernte 3 Wochen nach der Geburt ein Stück dieser überzähligen Zehe. Es fiel den Eltern auf, dass der Knabe beim Versuche zu gehen zuerst mit dem äussern Fussrande und erst dann mit der ganzen rechten Fussohle auftrat.

14. III. Status praesens. Gutgenährter, gesund aussehender Knabe. Innere Organe normal. Stellung des rechten Fusses normal, der linke zeigt bedeutende Varus-Stellung. Die Zehen dieses Fusses sind stark gespreizt, am weitesten von einander entfernt stehen: die 1. von der 2. und die 2. von der 3. Zehe. An der Aussenseite der grossen Zehe ist ein länglicher rundlicher mit dem Metatarsus der grossen Zehe artikulirender Anhängsel zu bemerken, der in seiner Grösse und Form der Grundphalange der grossen Zehe entspricht. Der Knabe geht beinahe ausschliesslich auf dem äussern Fussrande des l. Fusses.

14. III. Operation. Exartikulation der Grundphalange der überzähligen Zehe.

Nach Anlegung des *Esmarch*'schen Schlauches und gründlicher Desinfektion des Operationsfeldes 5 cm. langer Hautschnitt an der Aussenseite und parallel der Längsaxe der Grundphalange der sechsten Zehe. Freipräpariren des Knochens, Exartikulation der Phalange aus dem am Metatarsus der grossen Zehe sich befindlichen Gelenke. Die Wundränder der Haut werden durch eine fortlaufende Zwirnnaht vereinigt. Anlegen eines antiseptischen Verbandes (sterilis. Gaze und sterilis. Holzwollekissen).

15. III. Afebril. Puls 75. Kein Wundschmerz.

18. III. Bis jetzt fieberfreier Wundverlauf. Verbandwechsel. Im Verbande kein Sekret. Wunde vollkommen trocken. Entfernung der Nähte; keine Naht-Abszesse; keine Rötung der Haut in der Umgebung der Stichkanäle und der Wunde. Wunde selbst per prim. verheilt.

Jodoform-Collodial-Streif.

20. III. Vollkommene Heilung und Entlassung.

3. Fall. Phimosis mit Paraphimosis.

Anamnese. S. E., $3^1/_2$ Jahre alt. Ein 10jähriger Knabe soll nach Angabe des Vaters gestern Morgen mit den Geschlechtsteilen des kleinen Knaben gespielt haben. Als Patient gegen Mittag nach Hause kam, habe er über heftige brennende Schmerzen an seinem Gliede geklagt. Die Eltern schenkten Anfangs den Klagen kein Gehör, bis sie Abends beim Auskleiden des Patienten bemerkten, dass sein Glied sehr stark geschwollen und gerötet sei. Patient habe gestern Abend nur noch tropfenweise und heute Morgen gar kein Wasser mehr lösen können. Der Patient wurde sofort in den Spital gebracht.

17. III. Status praesens. Glans penis dunkelblaurot verfärbt und stark ödematös, an 2 Stellen 2 dunkelblaue linsengrosse Flecken. Hinter der Corona glandis erhebt sich eine 2 cm. breite, stark ödematöse, gerötete Hautwulst, die nach hinten gegen eine schmale Schnürfurche abfällt, hinter dieser Furche ist die Haut des Penis ebenfalls ödematös geschwellt. Penis in toto von vorn nach hinten spiralig gedreht.

17. III. Operation. Reposition der Paraphimosis und Circumscision der Phimosis.

In Chloroformnarcose gelingt es nach 3maligem Versuche, die Paraphimosis zu reponiren. Es besteht eine hoch-

gradige Phimosis. Mit einem Schieber wird das Præputium 1 cm. hinter der Præputialöffnung gefasst und mit scharfem Messer vor dem Schieber abgetragen. 6 Zwirnknopfnähte vereinigen das äussere Blatt des Praeputium mit der äussern Haut; die geringe Blutung wird durch die Nähte selbst gestillt.

Die Wunde wird mit Jodoform-Collodium bestrichen.

17. III. Abends. Patient kann nun wieder gut uriniren; klagt über Wundschmerz. Afebril.

18. III. Afebril. Oedem des Præputiums verschwunden. Die Zwirnnähte haben stark eingeschnitten, sind nur mit Mühe zu entfernen. Wunde mit einem trockenen Schorfe bedeckt. Bei Entfernung der Nähte leichte Blutung. Keine Nahtabszesse.

26. III. Entlassung mit trockener geheilter Wunde.

4. Fall. Zerquetschung des linken Vorder- und Oberarmes.

Anamnese. H. G., 6 Jahre alt. Patient stammt aus gesunder Familie. Er fiel gestern Abend in das Getriebe einer Mühle und geriet dabei mit seinem linken Arme zwischen 2 Kammräder. Der herbeigeeilte Vater konnte nach Abstellen der Mühle das Kind aus seiner qualvollen Lage befreien. Eine grosse Wunde am linken Oberarm soll sehr stark geblutet haben. Der herbeigerufene Arzt legte einen Notverband an, der beim Eintritte des Patienten in den Spital stark mit Blut durchtränkt war. Patient habe die ganze Nacht viel Blut, das aus dem Verbande herausgelaufen sei, verloren und sich über sehr heftige Schmerzen beklagt.

14. III. Status praesens. Anæmischer Knabe, Lippen blass, Conjunctivæ beinahe weiss; Sensorium frei. Nach Entfernung des blutdurchtränkten Notverbandes zeigt sich eine handflächengrosse klaffende Wunde an der vordern äussern Seite der Mitte des linken Oberarmes. Die Wundränder und blossliegenden Muskelbündel sind zerquetscht, einzelne Mus-

kelfetzen hängen aus der Wunde heraus. In der Tiefe der Wunde sieht man zersplitterte Fragmente des Humerus. Der ganze linke Arm ist dunkelblau gefärbt. Auf der volaren und dorsalen Seite sind je 3 cm. von einander entfernte, quere offenbar von den Zähnen des Kammrades herrührende Eindrücke, mit teilweiser Zerquetschung der äussern Haut zu bemerken. Linker Arm in toto œdematös. Haut-Sensibilität aufgehoben. Der linke Humerus ist im obern Drittel quer fracturirt und zeigt zahlreiche Knochensplitterbildung an der Fracturstelle.

14. III. Operation. Amputatio alta humeri. Chloroformnarcose, Reinigung und Desinfection der linken Schultergegend. In erhöhter Rückenlage des Patienten wird an der Aussenseite des Oberarmes ein nach unten convexer, grösserer Hautlappen, ein kleinerer an der Innenseite des Oberarmes gebildet, nach oben präparirt und durch einen Assistenten, der zu gleicher Zeit die grossen Gefässe am Oberarm comprimirt, nach oben zurückgehalten. Zirkelschnitt durch die Weichteile, hart an der Basis der beiden Lappen. Durchsägung des Humerus 6 cm. unterhalb dem Collum chirurgicum. Die sichtbaren grössern und kleinern Gefässe werden mit Zwirn ligirt. Blutung dabei sehr gering. Einlegen eines Glasdrains in die Wundhöhle, und Vereinigung beider Hautlappen durch eine fortlaufende Zwirnnaht. Verband aus sterilis. Gaze und sterilis. Holzwollkissen.

14. III. Abends. Puls 156, Temp. 37,8. Patient schläft viel und etwas unruhig.

15. III. Fieberfrei. Puls 110. Kein Wundschmerz.

16. III. Fieberfrei. Allgemeinbefinden gut.

20. III. Bis heute fieberfreier Wundverlauf. Verbandwechsel: Wunde p. pr. verheilt, ganz trocken. Entfernung des Drains und der reaktionslos eingeheilten Nähte.

25. III. Wunde vernarbt, an der Stelle wo der Drain lag granulirend. Keine Ligatur-Abszesse.

30. III. Entlassung mit noch linsengrosser Granulationsstelle.

5. Fall. Caries tuberculosa coxæ dextræ.

Anamnese. B. H., 1¼ Jahre alt. Patient stammt aus tuberkulöser Familie, war immer schwach und kränklich. Beim ersten Versuche zu gehen, zieht Patient das rechte Bein in die Höhe und will mit demselben nicht auftreten. Patient sei auch im Bette mit nach oben gezogenem Bein gelegen und habe, wenn man ihm das Bein habe strecken wollen, geschrieen. Seit 4 Wochen bemerken die Eltern eine Anschwellung und Rötung der Haut in der rechten Hüftgegend.

27. II. Status praesens. In ruhiger Rückenlage des Patienten ist das rechte Bein im Hüftgelenke nach aussen abduzirt und auswärts rotirt. Die Axe des Femurs bildet mit einer durch die Mittellinie des Körpers gedachten Horizontalebene einen Winkel von 45°. Das Kniegelenk steht in rechtwinkliger Flexionsstellung. Bei jedem Versuche, dem Beine eine andere Stellung zu geben, fängt das Kind heftig zu schreien an. Hinter und etwas unter dem Trochanter major ist eine fluctuirende Stelle zu fühlen. In Narkose lässt sich das ganze rechte Bein, sowohl im Knie wie im Hüftgelenke ohne Mühe strecken. Die Entfernung der Spina anter. sup. vom untern Rande des Malcolus externus, rechts und links gleich. Bei Rotationsbewegungen im rechten Hüftgelenke ist deutliches Krepitiren im Gelenke wahrzunehmen. Abendtemperatur 38,5. Puls 110. Heftpflasterextensions-Verband.

10. III. Patient fiebert immer. Die abendlichen Temp. schwanken zwischen 38,5 und 39,5. Die fluctuirende Stelle hinter dem Trochanter vergrössert sich und wird deutlicher fühlbar.

12. III. Operation. Resectio coxae dextrae. Nach den üblichen Vorbereitungen, äusserer Bogenschnitt über den Trochanter major. Eröffnung des Gelenkes und Exarticulation des Gelenkkopfes. Der Gelenküberzug des Femur-Kopfes fühlt sich rauh an. Am Pfannenrande ebenfalls rauhe, erkrankte Stellen. Bei der Exarticulation hat sich der hinter dem Trochanter major gelegene Abszess spontan in die Operationswunde entleert.

Die hintere Fläche des Trochanter major fühlt sich rauh an. Mit der Stichsäge wird der ganze obere Theil des Femur unter dem Trochanter major resecirt. Die erkrankten, zum Theil fungösen Partien der Hüftgelenkkapsel und deren Umgebung werden sorgfältig entfernt. Der erkrankte Teil des Pfannenrandes wird abgemeisselt, die Abszesshöhle ausgekratzt. Die Wundhöhle wird nach aussen und unten drainirt. Eine fortlaufende Zwirnnaht vereinigt die 15 cm. lange Resektionswunde. Typ. antiseptischer Verband.

13. III. Temp. 37,2. Puls 90. Kein Wundschmerz.

15. III. Fieberfrei. Allgemeinbefinden gut.

22. III. Bis jetzt afebriler Wundverlauf. Verbandwechsel: Wunde primär verheilt. Keine Rötung oder Schwellung der Haut in der Umgebung der Naht. Die Naht und Drains werden entfernt; in letztern dunkelrote Blut-Coagula.

Die Fortsetzung der Krankengeschichte bietet für unsere Bearbeitung kein weiteres Interesse. Es ist daraus nur noch zu erwähnen, dass die Resektionswunde geschlossen blieb und primär vernarbte.

6. Fall. Carcinoma mammæ.

Anamnese. S. B., 50 Jahre alt, Hausfrau. Patientin stammt aus gesunder Familie, war selbst bis vergangenen Herbst vollständig gesund. Damals traten heftige ziehende Schmerzen in der linken Brust auf, die im Verlaufe des

Winters noch zunahmen. Patientin will dabei bis vor circa 8 bis 10 Wochen keine äussere Veränderung an der linken Brust wahrgenommen haben, dagegen will sie schon kurz nach dem Auftreten der ersten Schmerzen einen harten Knoten in der linken Achselhöhle gefühlt haben. Erst in der letzten Zeit habe sich ein haselnussgrosser harter Knoten unter- und ausserhalb der linken Brustwarze gebildet, der in ganz letzter Zeit grösser geworden und nach aussen aufgebrochen sei. Auch der harte Knoten in der Achselhöhle habe sich in letzter Zeit ziemlich rasch vergrössert.

27. III. Status praesens. Hochgradig abgemagertes kachektisches Individuum. Unterhautzellgewebe fettarm, beide Brustdrüsen atrophisch, linke Brustwarze nach innen verzogen. In der linken Brustdrüse, unter- und ausserhalb der Brustwarze ein harter, unregelmässiger, knolliger, mit der Rippenwandung und der äussern Haut fest verwachsener Tumor. An der höchsten Stelle dieses hühnereigrossen Tumors eine zweifrankenstückgrosse, mit schmierigem Belag bedeckte, ulcerirte Hautstelle. In der Haut der linken Brustdrüse befinden sich, um die oben beschriebene Geschwulst herum, einzelne prominirende, linsen- bis bohnengrosse, harte, rundliche Knötchen. In der linken Achselhöhle ist ein hühnereigrosses Paket indurirter Lymphdrüsen zu fühlen, das mit der Umgebung fest verwachsen scheint.

28. III. Operation. Amputatio mammae. Die Operation beginnt mit der Ausräumung der Achselhöhle. Ein 15 cm. langer Haut- und Bindegewebeschnitt zwischen Ansatz des m. pectoralis major und m. latissimus dorsi legt uns das erkrankte Drüsen-Paket frei. Dasselbe ist fest verwachsen mit den grossen Gefässscheiden und Nerven, die die Achselhöhle passiren. Mit grosser Mühe gelingt es, die erkrankten Drüsen ohne Verletzung eines grössern Gefässes herauszupräpariren.

Einzelne kleinere Nerven und Gefässe müssen durchtrennt werden, die letztern werden mit Zwirn ligirt. Mit

einem untern und obern, die Brustwarze spindelförmig umgebenden Schnitte wird die Brustdrüse amputirt, auch hier erfolgt die Unterbindung der Gefässe mit Zwirn. Nachdem auch einzelne erkrankte Partien des m. pect. major entfernt sind, wird die Hautwunde bis an eine 8 cm. lange und 5 cm. breite Stelle, die nicht vereinigt werden kann, mit fortlaufender Zwirnnaht geschlossen. In die Achselhöhle wird ein Glasdrain gelegt. Verband mit steril. Gaze und steril. Holzwollkissen.

29. III. Afebril. Puls 100. Heftiger Wundschmerz.

31. III. Afebril. Puls 90.

3. IV. Bis jetzt fieberfreier Wundverlauf. Verbandwechsel: Wunde soweit die Naht reicht p. pr. verheilt. Uebriger Theil granulirend. Naht und Drain werden entfernt. Die 2 der granulirenden Wundfläche nächst gelegenen Nähte haben die Haut durchschnitten. Typ. Verband.

11. IV. Fieberfrei. Hautwunde bis an die granulirende Stelle vernarbt. Keine Eiterung aus der Tiefe, keine Ligatur- oder Nahtabszesse.

Die Fortsetzung der Krankengeschichte ergibt nichts besonders Erwähnenswertes.

7. Fall. Angioma faciei.

Anamnese. N. E., 1 Jahr alt, stammt aus gesunder Familie. Die Eltern des Kindes bemerkten vor 6 Wochen auf der rechten Wange des Patienten, an einer circumscripten Stelle ein Geflecht dunkelblauroter, erweiterter Äderchen. Dieselben sollen beim Schreien des Kindes stärker angeschwollen und deutlicher sichtbar geworden sein. Nach und nach seien die Äderchen grösser geworden und zu einer kleinen, erhabenen, dunkelroten Geschwulst verschmolzen. Diese kleine Geschwulst sei in letzter Zeit etwas grösser geworden.

20. III. Status praesens. Gut genährter Knabe. 2 cm. unterhalb dem rechten äussern Augenwinkel befindet sich auf der Wange eine rundliche, etwas erhabene, dunkelblaurote Stelle der Haut. Unter dieser Stelle fühlt man einen weichen, rundlichen, unter der Haut und auf der Unterlage verschieblichen, haselnussgrossen Tumor, der sich beim Schreien des Kindes vergrössert und vorwölbt.

21. III. Operation. Exstirpation des Tumors. Die Geschwulst wird durch einen äussern und innern, dieselbe spindelförmig umgebenden Hautschnitt freigelegt, und lässt sich ohne besondere Mühe aus dem umgebenden Bindegewebe herauspräpariren. Die Blutung wird durch Tamponade gestillt. 5 Zwirnknopfnähte vereinigen die Hautwundränder. Typ. antisept. Verband.

27. III. Fieberfreier Wundverlauf.

Verbandwechsel: Wunde p. pr. geheilt; die Nähte werden entfernt; keine Sekretion aus den Stichkanälen, keine Rötung oder Schwellung der Haut in der Umgebung derselben. Jodoformcollodialstreif.

30. III. Entlassung mit erfolgter Heilung.

8. Fall. Lipoma regionis umbilicalis.

Anamnese. U. E., 13 Wochen alt, stammt aus ganz gesunder Familie. Kurze Zeit nach der Geburt bemerkte die Mutter des Kindes unterhalb des Nabels in der Mittellinie des Unterleibes eine kleine Vorwölbung der Bauchdecken, die sich beim Schreien etwas vergrösserte. In letzter Zeit langsame Zunahme dieser Geschwulst.

28. III. Status praesens. Ziemlich grosses, gut genährtes Kind. Abdomen etwas aufgetrieben. 2 cm. unterhalb des Nabels, gleich neben der linea alba befindet sich eine mandelförmige, ziemlich resistente, unter der Haut etwas verschiebliche Geschwulst. Dieselbe weicht auf leisen Druck

nicht in die Bauchhöhle zurück. Auch ist mit Sicherheit keine Lücke der Bauchdecken nachzuweisen. Beim Pressen und Schreien wölbt sich der Tumor deutlicher unter der Haut hervor. Allgemeinbefinden gut.

1. IV. Operation. Exstirpation des Tumors. 8 cm. langer Hautschnitt über die grösste Circumferenz des Tumors. Nach Durchtrennung des Unterhautzellgewebes gelangt man auf einen derben, kirschgrossen, leichtblutenden Tumor, der sich mit dem Scalpell leicht aus seiner Umgebung abpräpariren lässt. Das Peritoneum kommt nirgends zum Vorschein, eine Lücke in den Bauchdecken ist nicht nachzuweisen. Vereinigung der Hautwundränder durch fortlaufende Zwirnnaht. Jodoformcollodialstreif.

7. IV. Entfernung der Nähte, reaktionsloser Heilungsprozess. Keine Nahtabszesse.

10. IV. Wunde vernarbt. Entlassung.

9. Fall. Caries tuberculosa pedis sin.

Anamnese. K. S., 22 Jahre alt, Fabrikarbeiterin, stammt aus gesunder Familie, war selbst immer gesund. Vor einem halben Jahre habe sie den linken Fuss übertreten. Seit dieser Zeit immer Schmerzen im linken Fusse beim Gehen und Stehen. Seit 2 Monaten sei der Fuss sehr stark angeschwollen, und die Schmerzen haben zugenommen. Vor einem Monate sei durch den herbeigezogenen Arzt das geschwollene Gelenk eröffnet worden, und es habe sich viel rotgelber Eiter entleert. Seit dieser Zeit sei Patientin immer bettlägerig und die Wunde eitere beständig.

27. III. Status praesens. Gesundes, frisches Aussehen, Thorax gut gebaut, Lungenbefund normal, Urin klar, nicht eiweisshaltig; Temperatur 37,5. Puls 75. Der linke Fuss ist stark ödematös geschwellt, und namentlich vor den beiden Knöcheln gerötet. Das Ödem erstreckt sich bis über die Mitte des Unterschenkels nach oben. Am äussern Fuss-

rande, über dem Tarsometatarsal-Gelenk eine fünffrankenstückgrosse granulirende, aus 3 Fisteln Eiter absondernde Hautwunde. Durch diese Fisteln gelangt die Sonde auf den rauhen Knochen. Der ganze Tarsus, namentlich die äussere Partie, auf Druck sehr empfindlich. Hochlagerung des Fusses und hydropathischer Verband.

4. IV. Operation. Resectio tarsi.

Ein am Maleolus externus beginnender, in nach oben concav verlaufendem Bogen, an den äussern Fussrand gehender Hautschnitt von 12 cm. Länge, legt uns die kranken Fusswurzelpartien frei. Es werden resecirt das Oss naviculare, das Oss cuboides und die 3 ossa cuneiformea und das caput tali. Die Wundhöhle wird mit Jodoformgaze tamponirt und die Hautwunde bis an die Stelle, wo der Tampon liegt, mit fortlaufender Zwirnnaht vereinigt. Typ. antisept. Verb.

5. IV. Fieberfrei. Kein Wundschmerz.

6. IV. Afebril. Allgemeinbefinden gut.

12. IV. Fieberfreier Wundverlauf.

Verbandwechsel: Entfernung des mit rahmigem Sekret bedeckten Tampons und der Zwirnnähte. Die Nahtlinie ist pr. pr. verheilt. Umgebung derselben und der Stichkanäle zeigt keine Reaktion. Typ. Verb.

20. IV. Verbandwechsel: Wunde bis an die Stelle, wo der Tampon lag, vernarbt.

Der weitere Fortgang der Heilung bietet für uns nichts besonders Erwähnenswertes.

10. Fall. Quetschwunde des rechten Daumens.

Anamnese. W. P. 18 Jahre alt, Schuster, geriet vor 4 Tagen mit dem Nagelgliede des rechten Daumens unter eine Stanzmaschine, so dass dasselbe beinahe gänzlich abgequetscht wurde. Der behandelnde Arzt glaubte den Ver-

such machen zu müssen, durch eine exakte Naht eine Wiedervereinigung der fast vollständig abgelösten Nagel-Phalanx mit der Grund-Phalange des Daumens erreichen zu können. Da es sich beim ersten Verbandwechsel zeigte, dass diese Hoffnung illusorisch war, wurde Patient zur weitern Behandlung in den Spital geschickt.

29. III. Status praesens. Die Nagel-Phalanx des rechten Daumens ist dunkelblauschwarz verfärbt, mit der Grund-Phalange durch eine zackige Wundlinie mit zerquetschten Rändern vereinigt. Aus der mit Catgut vernähten Wunde fliesst gelber Eiter. Die Stichkanäle selbst eitern. Der Nagel ist zum Teil aus der Nagelfalze gelöst, unter ihm quillt ebenfalls gelblicher Eiter hervor. An dem Daumen und der Hand keine entzündliche Erscheinungen. Patient ist fieberfrei.

30. III. Operation. Exarticulatio phalangis prim. pollicis. Gründliche Reinigung der rechten Hand. Exartikulation der Nagel-Phalange, mit unterer Hautlappenbildung. Vereinigung der Haut über die Gelenkfläche der Grundphalange mit 5 feinen Zwirnknopf-Nähten. Typ. antisept. Verb.

6. IV. Afebriler Wundverlauf. Die ersten Tage leichter Wundschmerz.

Verbandwechsel: Verband trocken. Wunde mit einem trockenen Schorfe bedeckt. Die Nähte werden entfernt. Keine Nahtabszesse.

10. IV. Wunde vollkommen geheilt. Entlassung.

---

b. Tiefe Nähte.

1. Fall. Hernia inguino-scrotalis libera.

Anamnese. K. J., 38 Jahre alt, Fabrikarbeiter, stammt aus gesunder Familie. Patient leidet seit früher Jugendzeit an einem, wie er glaubt, durch Keuchhusten aquirirten Bruch-

übel. Er habe von da an immer ein Bruchband getragen, und der Bruch selbst habe ihm bis vor einem Jahre keine besondere Beschwerden gemacht. Damals sei der Bruch ausgetreten, er habe ihn nicht mehr zurückbringen können, habe 4 Tage lang keinen Stuhlgang gehabt, und dabei heftige Schmerzen an der Bruchstelle empfunden. Der damals herbeigerufene Arzt habe den Bruch mit Leichtigkeit reponiren können, und die Beschwerden hätten rasch nachgelassen. Im Verlaufe des letzten Jahres sei der Bruch viel häufiger, auch ohne besondere Veranlassung wie Husten, Niessen, Heben schwerer Lasten etc., und selbst unter dem, wahrscheinlich nicht zweckdienlichen Bruchbande hervor, ausgetreten. Dagegen hatte er nie Beschwerden, nie Erbrechen, nie Schmerzen an der Bruchstelle, und immer regelmässigen Stuhl. Patient entschliesst sich, auf den Rat seines Arztes, um spätern Gefahren auszuweichen, zur Radikaloperation.

18. II. Status praesens. Puls 68. Temp. 37. Innere Organe ohne nachweisbare pathologische Veränderung. Allgemeinbefinden sehr gut. Täglich Stuhl. Lässt man den Patienten Pressen oder Husten, so wölbt sich aus dem Leistenkanale in den rechten Skrotal-Sack ein mannsfaustgrosser, weicher Tumor vor, dessen Percussion tympanistischen Schall gibt. Der Tumor lässt sich mit Leichtigkeit durch den Leistenkanal in die Bauchhöhle reponiren, dabei treten gurrende Geräusche auf.

22. II. Operation. Herniotomie. Radikal-Operation.

Chloroformnarkose, Reinigung und Desinfektion des Operationsgebietes. Der Bruch selbst ist ausgetreten. 15 cm. langer Bogenschnitt, über dem Ligam. Pouparti beginnend, und über die linke Skrotal-Hälfte gehend. Durchtrennung der Haut und des Unterhautzellgewebes. Unterbindung der dabei spritzenden Gefässe mit Zwirn-Ligaturen. Die verschiedenen Fascien werden auf der

Hohlsonde gespalten. Der zum Vorschein kommende Bruchsack wird oben 2 fingerbreit unterhalb des Inguinalkanales eröffnet, der Bruchinhalt, der aus Dünndarmschlingen besteht, reponirt, und mit gut desinfizirtem Zeigefinger zurückgehalten. Noch folgt die sehr schwierige stumpfe Isolirung des Bruchsackes. Nachdem der Bruchsackhals mit starkem Zwirn abgesehnürt, wird der noch übriggebliebene Teil des Bruchsackes mit fortlaufender Zwirnnaht vernäht. Desinfektion der Wundhöhle mit 1 ‰ Subl.-Lösung. Vernähen der durchtrennten Fascien und Bindegewebspartien mit fortlaufender Zwirnnaht. Eine ebensolche Naht vereinigt die Hautwundränder. Jodoform-Collod.-Streifen, Suspensorium, Hochlagerung des Skrotum. 3stdl. 1 Pulv. opii 0,06.

22. II. Abds. Temp. 37,8. Patient klagt über Schmerzen in der Skrotal-Gegend. Unterleib auf Druck nicht empfindlich. Kein Brechen. Es gingen Flatus ab.

23. II. Temp. 37,4. Puls 84. Zunge feucht. Abdomen auf Druck nur in der Gegend des rechten Leistenkanals empfindlich. Patient klagt über Schmerzen an der Wundstelle. Kein Brechen.

Abends. Temp. 38,4. Puls 90.

24. II. Puls 80. Temp. 37,5. Kein Stuhl, seit gestern früh keine Winde. Schmerzen in der rechten Inguinalgegend, ebendaselbst starke Druckempfindlichkeit.

Abds. Temp. 38. Puls 90. Patient klagt über starken Unterleibsschmerz. Die ganze Gegend unterhalb des Nabels druckempfindlich. Kein Stuhl, keine Winde. 2 Löffel oleum ricini. Klysma.

25. II. Temp. 37. Puls 78. Patient hatte gestern Abend 2 breiige Stühle, fühlt sich leichter; Druckempfindlichkeit beschränkt sich nur noch auf die Umgebung der Wunde.

1. III. Vom 25. II. bis heute fieberfreier Wundverlauf. In der Krankengeschichte nichts besonders Erwähnenswertes.

Verbandwechsel: An einer Stelle der Wunde leichte, ganz oberflächliche Hautgangrän, sonst p. pr. geheilt. Entfernung der Nähte. Keine Nahtabszesse.

4. III. Patient, der sich heute Mittag heftig ernoss, empfand einen ungemein starken Schmerz in der rechten Inguinalgegend. Dieselbe ist auf Druck sehr empfindlich, bretthart anzufühlen.

Abends. Temp. 38. Puls 90. Seit gestern früh kein Stuhl, trotz 2 Löffel elect. sennae; 2stündl. 1 Löffel inf. sennae comp.

5. III. Gestern Nacht reichl. Stuhlentleerung. Temp. 36,8. Allgemeinbefinden besser.

7. III. Fieberfrei. Druckempfindlichkeit in der Umgebung der Wunde besteht noch. Bei Druck am obern Ende der Wunde klafft dieselbe, und es entleert sich daraus ungefähr 1 Esslöffel gelben Eiters, 2 Zwirnligaturen enthaltend.

9. III. Fieberfrei. Die Eiterung aus der Tiefe der Wunde, am obern Ende derselben besteht noch.

12. III. Temperatur heute wieder 38,8. Puls 100. Der grösste Teil der Wunde ist geheilt, dagegen fliesst auf Druck aus der 2 cm. langen granulirenden Wunde am obern Wundwinkel immerfort gelblicher Eiter.

Abends. Temp. 38,3. Puls 90.

13. III. Mit dem Eiter kommt heute ein 10 cm. langes Stück Zwirn, offenbar von einer versenkten Naht herrührend, zum Vorschein. Temp. 37.

15. III. Fieberfrei. Es stossen sich wieder zwei Zwirnligaturen ab.

16. III. Fieberfrei. Auch am untern Wundwinkel hat sich ein Ligaturabszess gebildet, aus dem

sich auf seitlichen Druck einige Tropfen Eiter, mit einer mazerirten Zwirnligatur entleeren. Allgemeinbefinden sonst gut; täglich Stuhl.

18. III. Abends. Temp. 38. Es lässt sich auch aus der untern Fistel ein zum Teil mazerirter Zwirnfaden herausziehen. Mikroskopisch untersucht, bietet dieser Faden dasselbe Bild, wie die aus dem tierischen Körper entnommenen Versuchsfäden. (Siehe Tafel 2, Fig. c.)

19. III. Eiterung geringer, namentlich aus der obern Fistel.

22. III. Fieberfrei. Obere Fistel mit schönen Granulationen erfüllt. Aus der untern Fistel stösst sich heute wieder eine kleine Ligatur aus.

30. III. Fieberfrei. Die Wunde bis auf die zwei granulirenden Fisteln geschlossen. Aus der untern Fistel fliesst immer noch etwas Eiter, und lässt sich heute wieder ein 6 cm. langes Stück Zwirnfaden herausziehen.

6. IV. Fieberfrei. Eiterung nur noch sehr gering. Obere Fistel geschlossen.

15. IV. Endgültige Heilung und Entlassung.

2. Fall. Hydrocele testis sinist.

Anamnese. H. C., 69 Jahre alt, Zimmermann. Erlitt vor einigen Monaten beim Verrichten seiner beruflichen Tätigkeit einen Schlag gegen seinen linken Hoden, fühlte damals heftigen Schmerz. Nach einigen Tagen langsame Anschwellung des linken Hodens. Beim Gehen hie und da starke, gegen den Leistencanal ausstrahlende Schmerzen. Der consultirte Arzt verordnete Tragen eines Suspensoriums.

25. III. Status praesens. Im linken Theile des Skrotum ist ein strausseneigrosser, prallelastischer, fluktuirender, glattwandiger, durchscheinender Tumor zu fühlen. Die Haut

des Skrotum darüber verschieblich. Der Tumor geht nach oben bis 3 cm. unterhalb das Poupart'sche Band.

26. III. Operation. Radicaloperation der Hydrocele. Nach den üblichen Vorbereitungen 8 cm. langer, verticaler Hautschnitt über die grösste Wölbung des Tumors. Man gelangt präparirend auf die Hydrocelenwandung. Dieselbe wird incidirt; es fliessen ca. 200 gr. hellgelber, klarer Flüssigkeit ab. Die leere Hydrocelenwandung wird nun soweit möglich, abpräparirt und excidirt. Der in der Wunde zurückbleibende Teil der Wandung wird durch fortlaufende Zwirnnaht fest vernäht. In die tiefste Stelle der Wunde wird ein dünner Glasdrain gelegt und die Skrotalhaut durch eine fortlaufende Zwirnnaht vernäht. Sämmtliche Ligaturen aus Zwirn. Typ. Verb. aus sterilis. Gaze und steril. Holzwollkissen.

27. III. Afebril. Puls 80. Kein Wundschmerz.

28. III. Afebril. Allgemeinbefinden gut.

1. IV. Bis jetzt fieberfreier Wundverlauf.

Verbandwechsel: Die fortlaufende Zwirnnaht hat tief in die Skrotal-Haut eingeschnitten. In der Mitte der Hautwunde hat sich eine $1^1/_2$ cm. lange und 5 mm. breite Hautgangrän gebildet. Die Nähte sind schwierig zu entfernen; es besteht dabei die Gefahr, die primär verklebte Hautwunde wieder aufzureissen. Entfernung des Glasdrains, in dem ein frisches Blutcoagulum sichtbar. Keine Eiterung aus der Tiefe. Frischer typ. Verb.

4. IV. Gestern Abend Temp. 38,5. Patient klagte über brennende Schmerzen im Skrotum.

Verbandwechsel: Aus der Öffnung, wo der Drain lag, fliesst auf Druck in der etwas geschwellten und gerötеten Umgebung ein Kaffeelöffel gelben, dickflüssigen Eiters, zwei Zwirnligaturen mit sich führend.

12. IV. Fieberfreier Wundverlauf. Wunde bis an die am untern Wundwinkel befindliche granulirende Stelle primär vernarbt. Aus letzterer fliesst kein Eiter mehr.

20. IV. Ausgang in Heilung.

3. Fall. Gonitis tuberculosa dextra.

Anamnese. B. J., 7 Jahre alt, stammt aus tuberkulöser Familie. Patient, der früher ganz gesund war, fiel vor drei Monaten beim Schlittenfahren auf das rechte Knie. Es traten 8 Tage darauf heftige Schmerzen im Kniegelenke auf. Pat. fing an zu hinken. Das Knie sei angeschwollen und auf die geringste Berührung schmerzhaft gewesen. Seit 2 Monaten liege Patient im Bett, könne nicht mehr auf das rechte Bein stehen, jede Bewegung verursache ihm Schmerzen.

5. II. Status praesens. Anæmischer Knabe. Auf den Lungen nichts Abnormes nachzuweisen. Rechtes Knie in stumpfwinkliger Stellung flectirt. Starke Schwellung des Gelenkes. Die Condylen des Femur aufgetrieben und druckempfindlich. Patella palotirend. Neben derselben Fluktuation.

6. II. Operation. Arthrectomia genu.

Nach den üblichen Reinigungs- und Desinfektions-Massregeln und Anlegen des Esmarch'schen Schlauches am Oberschenkel, wird ein Hautschnitt vom condyl. ext. fem. beginnend, quer über die Mitte der Patella gehend, zum condyl. int. fem. geführt, Haut und Unterhautzellgewebe wird durchtrennt. In derselben Schnittlinie wird mit dem Scalpell die ziemlich weiche Patella quer durchschnitten. Nachdem zu beiden Seiten die Kniegelenkkapsel eröffnet, fliessen einige Löffel hellgelber, seröser Flüssigkeit ab. Die beiden Fragmente der Patella werden nach oben, resp. nach unten mit scharfen Haken abgehoben. Das Kniegelenk wird stark flectirt. Es erweisen sich die Knorpelüberzüge der Condylen und der Gelenkfläche der Tibia als zum Teil fungös entartet. Diese kranken

Partien werden mit Scheere und Pincette abgetragen. Es sind keine Knochenherde sichtbar. Ausspülen des Kniegelenkes mit Subl.-Lösung 1 : 5000. Das Bein wird wieder im Kniegelenk gestreckt. Ein Jodoformgaze-Streifen in die Kniehöhle gelegt. Vereinigung der Patellarfragmente durch 4 Zwirnknopfnähte. Fortlaufende Zwirnnaht der Kniegelenkkapsel und sorgfältige Vereinigung der Hautwundränder, mit Ausnahme des äussern Wundwinkels, wo der Jodoformgazetampon liegt, durch exakte Zwirnknopfnaht. Typ. antisept. Verb.

7. II. Fieberfrei. Kein Wundschmerz.

14. II. Auch die übrigen Tage fieberfrei. Gutes Allgemeinbefinden.

Verbandwechsel: Im Verbande nur wenig rötliches Sekret. Entfernung des Jodoformtampons; derselbe mit rötlichem Sekret bedeckt. Die Wunde, bis an die Stelle, wo der Tampon lag, primär verheilt. Umgebung der Wunde und der Nahtstiche nicht gerötet. Nach Entfernung der Nähte, keine Eiterung aus den Stichkanälen, auch keine Eiterung aus der Tiefe. Typ. Verb.

21. II. Immer fieberfrei.

Verbandwechsel: Wunde schön vernarbt, fünfcentimesstückgrosse granulirende Wunde, an Stelle wo früher der Tampon lag. Keine Spur von Eiterung aus der Tiefe, keine Zwirnabszessbildung.

28. II. Immer fieberfrei. Wunde in toto vollständig vernarbt. Keine Eiterung in der Tiefe, keine Schwellung des Gelenkes.

Die Fortsetzung der Krankengeschichte bietet für unsern Fall nichts Erwähnenswertes mehr. Es ist nur noch zu bemerken, dass die Zwirnnaht der Patella reaktionslos einheilte.

4. Fall. Struma maligna.

Anamnese. Z. K., 62 Jahre alt, Hausfrau. Patientin stammt aus gesunder Familie, machte in der Jugend einen Typhus durch, hatte viermal normal geboren, und sei immer gesund gewesen. Schon mehrere Jahre sei die linke Halsseite dicker gewesen als die rechte. Patientin habe indessen keine Beschwerden empfunden. Im Sommer 1888 litt sie nach strenger Arbeit, nach schnellem Gehen oder Treppensteigen an starker Engigkeit. Zu gleicher Zeit sei auch ein harter Knoten in der vordern Mittellinie des Halses aufgetreten. Bei ruhigem Sitzen in der Stube habe sie so gut wie ehedem atmen können, beim Gehen dagegen habe sich immer mehr ein beklemmendes Gefühl bemerkbar gemacht. Sie habe oft hüsteln müssen, das Blut sei ihr in den Kopf gestiegen, und das Gesicht sei ihr dabei wie aufgeblasen gewesen. In den letzten Wochen stellte sich, während dies früher nie der Fall war, auch Engigkeit bei ruhiger Bettlage ein. Sie erwachte plötzlich, musste sich aufsetzen, ja vor 14 Tagen sogar einmal aus dem Bette steigen, um in grosser Erstickungsangst nach Luft zu ringen. Vor 2 Tagen wiederholte sich dieser Erstickungsanfall. Vor 15 Jahren habe Patientin während 3 Jahren an Schlingbeschwerden gelitten. Sie habe zeitweise nur flüssige Nahrung genossen, sei dabei immer etwas heiser gewesen. In den letzten Jahren und in der ganz letzten Zeit weder Schlingbeschwerden noch Heiserkeit, dagegen bemerkbare Zunahme des dicken Halses.

22. II. Status praesens. Temp. 36. Puls 84 schwach; Patientin hat momentan — sie ist eben die Treppe hinaufgestiegen — ziemlich starke Dyspnoe. Stark entwickelter panniculus adiposus. Gesicht gedunsen, stark gerötet; Wangen und Lippen leicht cyanotisch. Die innern Organe zeigen keine nachweisbaren pathol. Veränderungen.

In der mittlern, vordern Halslinie etwas nach rechts, gerade über dem manubrium sterni befindet sich ein hühnereigrosser Tumor von derber Konsistenz, der mit seiner Unterlage fest verwachsen ist und sich zum Teil unter das Sternum erstreckt. Die Haut ist darüber verschieblich. In der linken Halsseite, unter dem m. sternocleido mastoideus, sitzt eine gänseeigrosse, harte, wenig verschiebliche, mit der erstern scheinbar nicht zusammenhängende Geschwulst. Eine Verschiebung der Trachea nicht nachzuweisen. Stimme hell, nicht belegt. Schwellung der aryepiglott. Falten. Stimmbänder weiss, gut beweglich. Es sind etwa 4 Trachealringe zu sehen.

25. II. Operation. Partielle Strumaexstirpation. In Chloroformnarkose, übl. Vorbereitung des Operationsfeldes. In der vordern Medianlinie des Halses Hautschnitt von der spina mentalis bis ins Jugulum sterni. Vom obern Wundwinkel, dem Unterkiefer parallel bis 2 cm. vom proc. mastoideus nach links, zweiter Hautschnitt. Hautlappenbildung nach links. Durchtrennung der oberflächlichen Halsfascien und der m. m. sternohyoid. und sternothyreoid. Mit stumpfen Haken wird der m. sternocleidomast. zurückgehalten; es kommt ein gänseeigrosser, aus einer grösseren, linken und einer kleinern, mittlern Partie bestehender Tumor zum Vorschein. Der kleinere, mittlere Lappen reicht unter das manubrium sterni. Die bindegewebige Kapsel des Tumors wird durchtrennt; der Tumor selbst mit 2 anatomischen Pincetten stumpf isolirt. Die an ihn herantretenden grössern und kleinern Gefässe werden mittelst der Aneurysmanadel umstochen, mit festem Zwirnfaden ligirt und durchtrennt. Es gelingt so präparirend die Geschwulst aus der Tiefe hervorzuwälzen. Man gewahrt darunter einen grossen muskulösen Schlauch, den Oesophagus, von dem der Tumor leicht lösbar ist. Rechts davon, nach vorn, erscheint die mit dem Tumor fester adhärirende Trachea. Der Tumor wird sorgfältig nach allen Seiten stumpf freigelegt bis auf den Isthmus, der von oben

und unten her durch 2 grosse Schieber abgeklemmt, und zwischen den Schiebern durchschnitten wird. Der zurückbleibende rechte Teil des Isthmus wird hinter dem Schieber mit 2 Aneurysmanadeln umstochen, und durch 2 starke Seidenligaturen abgeschnürt, und hierauf der Schieber entfernt. Keine grössere Blutung bei der ganzen Exstirpation. Die Wundhöhle wird mit Subl.-Lösung 1 : 5000 wiederholt ausgespült. Die tiefsten Partien der Wundhöhle werden durch eine fortlaufende Etagennaht aus Zwirn geschlossen. Die Hautwundränder durch ebensolche bis auf eine ca. 5 cm. lange Stelle am untern Wundwinkel vereinigt; in letztere wird ein Tampon aus sterilis. Gaze gelegt und darüber typ. steril. Verb.

Sämmtliche Ligaturen mit Ausnahme der Art. thyr. inf. (Seide) bestehen aus Leinenzwirn.

25. II. Abends. Puls 88. Temp. 37,3. Atmung frei, Stimme hell, leichter Schluckschmerz.

26. II. Temp. 37,6. Puls 100. Atmung völlig frei, leichter Schluckschmerz, Stimme hell.

Abends. Temp. 38. Puls 100.

27. II. Abends. Temp. 37,8. Stimme etwas heiser; Atmung ganz frei; weniger Schluckbeschwerden. Seit 2 Tagen kein Stuhl. 2 Löffel Ol. ricini.

28. II. Afebril; Puls 80. Patient hatte gestern nachts 2 Stühle; Stimme noch etwas heiser.

1. III. Puls 80; afebril; keine Schmerzen, keine Schluckbeschwerden.

Verbandwechsel: Entfernung der Nähte und des steril. Gazetampons. An letzterem teils blutig, teils gelbliche, rahmähnliche, nicht übelriechende Flüssigkeit. Die Hautwunde p. pr. verklebt. Keine Eiterung aus der Tiefe. Typ. steril. Verb.

11. III. Immer fieberfrei; Stimme nicht heiser, keine Beschwerden.

Verbandwechsel: Die Wunde ist bis auf die schön granulirende Stelle, wo der Tampon lag, verheilt. Keine Spur von Ligatur- oder Sutur-Abszessbildung.

19. III. Patientin wird geheilt entlassen.

5. Fall. Struma cystica.

Anamnese. S. T., 20 Jahre alt, Schreiber.

Patient leidet seit früher Jugend an dickem Halse. Bemerkt seit 3 Jahren, dass er immer weniger gut atmen könne, besonders verursache ihm Treppensteigen, Verrichten schwerer Arbeiten, und ganz besonders das Tragen schwerer Lasten auf den Schultern, starke Atemnot. Vor 4 Tagen habe Pat. in der Nacht einen eigentlichen Erstickungsanfall durchgemacht. Die Stimme sei dabei pfeifend und heiser gewesen, er sei im Gesichte ganz blau geworden. Diese Anfälle haben sich auch die folgenden Nächte wiederholt. Pat. habe sich jeweilen nachher sehr angegriffen und müde gefühlt.

Pat. habe nie an Schluckbeschwerden gelitten.

25. II. Status praesens. Temp. normal. Puls 80. Man hört durch das ganze Zimmer pfeifendes Atmen. Pat. braucht zum Atmen auch die Hülfsmuskulatur. Gesicht gerötet, Lippen blass. Unter dem Sternoclavicular-Ende des linken m. sternocleidomast. ist ein gänseeigrosser, harter, kugeliger Tumor zu fühlen, dessen untere Hälfte sich unter das Sternalende des linken Schlüsselbeines erstreckt. Vom Jugulum sterni aus gelingt es ohne Mühe, den Tumor durch Fingerdruck unter dem Schlüsselbein hervorzuwälzen, dabei wird die Atmung frei, das Pfeifen beim Exspirium hört auf. Beim Nachlassen des Fingerdruckes sinkt der Tumor wieder in seine frühere Lage zurück und die Atembeschwerden treten wieder auf.

Bei leichtem Druck von oben gegen den Tumor Zunahme der Atembeschwerden. Stimme etwas belegt; die Stimmbänder — grau-rötlich verfärbt — bewegen sich frei.

25. II., Nachts. Pat. schläft. Das Atmungsgeräusch ist stridorös, bereits im Nebenzimmer laut vernehmbar. In beiden supraclavicularen und in den untern intercostalen Räumen sieht man starke inspiratorische Einziehungen. Pat. erhebt hie und da unruhig den Kopf, wie nach Luft ringend; sobald er erwacht, ist die Atmung freier.

26. II. Operation. Enucleatio intraglandularis strumae cysticae.

In Chloroformnarkose beginnt — nach gründlicher Reinigung und Desinfektion des Operationsfeldes — die Operation mit einem 10 cm. langen, dem innern Rande des linken m. sternocleido mast. folgenden Hautschnitte. Die Halsfascien und der m. sternohyoid. werden gespalten. Man gelangt auf die Kapsel des Struma-Knotens. Mit Leichtigkeit lässt sich der kugelige, enteneigrosse Knoten unter dem Schlüsselbein hervor, in die Operationswunde hinaufdrücken. Die Kapsel desselben wird gespalten und es gelingt, ohne Mühe und ohne Blutung, die ganze einkammerige Cyste stumpf aus der Kapsel herauszuschälen. Die zurückgebliebene Höhle wird durch fortlaufende Zwirnnaht fest vernäht, darüber eine Etagennaht der Weichteile und eine fortlaufende Hautnaht aus Zwirn angelegt. Typ. steril. Verband.

Abends. Temp. 38. Puls 100. Schluckschmerz, Atmung frei, nicht mehr stridorös.

27. II. Puls 96. Temp. 38,3. Stechen auf der l. Seite des Halses, leichter Hustenreiz.

Abends. Temp. 38,8. Puls 108. Pat. klagt über heftigen Wundschmerz, hustet viel. Auf den Lungen nichts Abnormes nachzuweisen.

28. II. Temp. 38,8. Puls 120. Aussehen des Pat. matt. Pat. hat wenig geschlafen, hustet viel, mit schleimigem Auswurf.

Verbandwechsel: So zu sagen kein Sekret im Verband. Wunde bis an die Stelle, wo bei der Operation ein steril.

Gazetampon eingelegt wurde, vollkommen p. pr. geheilt. Keine Rötung der Haut in der Umgebung der Nahtlinie. Der Tampon, der entfernt wird, mit gelblich-schleimigem, geruchlosem Sekrete bedeckt. Entfernung der Nähte. Keine Sekretion aus den Stichkanälen.

1. III. Temp. 37,8. Puls 80. Allgemeinbefinden gut.

5. III. Immer afebril. Atmung frei.

Verbandwechsel: Nur noch kleine Granulation im untern Wundwinkel, an Stelle des entfernten Tampons, sonst vollständig primäre Verheilung der Wunde. Keine Spur von Ligatur- oder Nahtabszessen.

11. III. Wunde vollkommen geheilt. Entlassung.

6. Fall. Hydrocele sinistra, hæmatocele traumatica dextra.

Anamnese. S. A., 45 Jahre alt, Maurer. Pat. stammt aus gesunder Familie, war in den ersten Lebensjahren etwas schwächlich, nie eigentlich krank. Vor 2 Jahren erlitt Pat. beim Abladen einer Steinplatte eine Quetschung des Hodens; derselbe sei bedeutend angeschwollen und habe ihm heftige Schmerzen verursacht. Nach 4 Wochen habe er wieder arbeiten können. Vor 1 Jahr begann der Hoden, namentlich die linke Seite, ohne besondere Veranlassung wieder zu schwellen. Pat. hatte hie und da Schmerzen. Die Schwellung nahm ganz langsam zu. Pat. fiel vor 14 Tagen von einem niedern Gerüste rittlings auf eine Stange und zwar so, dass er sich dabei den schon geschwollenen Hoden bedeutend quetschte. Nachts darauf bedeutende Schmerzen und Zunahme der Schwellung. Pat. machte lauwarme Umschläge, die Schmerzen nahmen ab, jedoch die Schwellung blieb sich gleich.

27. II. Status praesens. Temp. 36,5. Puls 72. Die Haut des ganzen Skrotum ist bläulich-rot verfärbt; namentlich die linke Skrotalhälfte stark vergrössert. Der rechte Testikel ist ebenfalls vergrössert, hart, auf Druck

etwas empfindlich. Die linke Skrotalhälfte ist mannsfaustgross aufgetrieben, prall elastisch gespannt, zeigt Fluctuation und Pellucidität, lässt sich nicht in die Bauchhöhle verdrängen; der linke Hoden ist auf der Hinterseite durchzufühlen.

1. III. Operation. Radikaloperation der Hydrocele. Übliche Vorbereitung des Operations-Gebietes. Chloroformnarkose. Von der Mitte des linksseitigen Inguinalkanales nach abwärts 12 cm. langer Hautschnitt über den linksseitigen Skrotaltumor. Schichtweise Durchtrennung der Fascien bis auf die Hydrocelenwandung; diese wird an der untersten Stelle eröffnet, worauf sich ca. 400 gr. hellgelber Flüssigkeit entleeren. Ein Stück der Hydrocelenwandung wird hierauf abpräparirt und exstirpirt. Die Wundränder des übrig bleibenden Teiles der Hydrocelenwandung werden durch fortlaufende Zwirnnaht fest vernäht. Einführen eines kleinen Drains und Vernähen der Hautwunde durch fortlaufende Zwirnnaht. Jetzt wird auch über dem rechtseitigen Skrotaltumor ein 10 cm. langer Hautschnitt ausgeführt, präparirend bis auf die Kapsel des Tumor vorgegangen, dieselbe wird incidirt, es fliessen ungefähr 50 gr. dunkelbraune hämorrhagische Flüssigkeit ab. Vernähen des kleinen Hämatocelensackes durch Zwirnnaht. Einführen eines kleinen Drains, fortlaufende Zwirnnaht der Hautwunde. Typ. steril. Verband.

2. III. Temp. 37,5. Puls 80. Kein Wundschmerz.

3. III. Gestern Abend Temp. 38. Heute fieberfrei. Auf 2 Löffel Ol. ricini Stuhl.

7. III. Immer fieberfrei.

Verbandwechsel: Beide Wunden bis in die Stelle, wo die Drains liegen, vollkommen p. pr. verheilt. Letztere werden entfernt, ebenso die Nähte, was etwas Schwierigkeit bietet, da dieselben ziemlich stark in die weiche Skrotalhaut eingeschnitten haben.

Keine Eiterung aus der Tiefe, keine Ligatur- oder Naht-Abszessbildung. Jodoformcoll.-Streif.

11. III. Pat. immer fieberfrei. Die rechtseitige Wunde vollkommen geschlossen, links eine linsengrosse granulirende Wundstelle, sonst ebenfalls vollkommene Vernarbung der Wunde. Keine Abszessbildung in der Tiefe.

15. III. Fieberfrei. Heilung und Entlassung.

7. Fall. Schnittverletzung des Halses.

Anamnese. H. P., 30 Jahre alt, Hausfrau. Die Mutter der Pat. starb an einer Geisteskrankheit. Pat. selbst habe schon mehrmals Anzeichen geistiger Gestörtheit gezeigt. Vor 2 Tagen trank sie 1 Liter Schnaps, um sich das Leben zu nehmen. Gestern schnitt sie sich mit einem scharfen Rasirmesser durch den Hals. Habe dabei ziemlich viel Blut und das Bewusstsein verloren. Der herbeigerufene Arzt legte einen Notverband an.

3. III. Status praesens. Gelb verfärbte Haut, Lippen blass, Zunge stark belegt und trocken. Temp. 37,2. Puls 90, klein. 5 mm. über der incissura cart. thyreoid. eine 7 cm. lange, horizontal verlaufende klaffende Wunde des Halses. Die Wundränder sind glatt, die Wunde selbst sieht frisch aus, ohne Belag, sie wird mit feuchter Sublimatwatte gereinigt. In der Tiefe derselben bemerkt man eine 5 mm. breite Oeffnung des ligament. thyreohyoid., aus welcher beim Exspirium blutiger Schaum hervorquillt. Die m.m. sternohyoid. und thyreohyoid. sind quer durchtrennt. Der Körper des Zungenbeines zeigt auf seiner vorderen Fläche horizontal verlaufende Schnitte.

3. III. Operation. Toilette und Naht der Wunde. In Chloroformnarkose sorgfältige Reinigung und Desinfektion der Wunde und deren Umgebung. Die kleine Oeffnung des ligament. thyreohyoid. wird durch fortlaufende Zwirnnaht fest vernäht. Nochmalige

Desinfektion der Wunde mit 1‰ Sublimatlösung. Fortlaufende Etagennaht der verletzten Muskeln und fortlaufende Hautnaht aus Zwirn. Typ. antisept. Verband.

Abends. Temp. 38. Puls 104. Pat. klagt über Schluckschmerz, Stimme etwas belegt.

4. III. Temp. normal. Pat. hustet ohne Auswurf. Schluckschmerz immer noch da.

5. III. Temp. 39. Puls 120. Hustenreiz. Schluckschmerz. Stimme stark belegt. Atmung ruhig.

Verbandwechsel: Wunde sieht ganz gut aus; keine Rötung oder Schwellung in der Umgebung der Naht. Typ. Verband.

6. III. Temp. 39,2. Puls 120; Stimme heiser; Schluckbeschwerden haben abgenommen.

8. III. Temp. 38,3. Puls 100.

Verbandwechsel: Am linken Wundwinkel etwas Schwellung und Rötung der Haut; Entfernung der Nähte, es entleert sich ein kleiner Nahtabszess.

9. III. Fieberfrei. Kein Wundschmerz.

15. III. Immer fieberfrei. Wunde vollkommen geschlossen; keine Eiterung aus der Tiefe. Entlassung.

8. Fall. Struma parenchymatosa.

Anamnese. B. K., 35 Jahre alt, Landarbeiterin, war bis jetzt nie krank, hat 8 normale Geburten durchgemacht, hat seit früher Jugendzeit immer schwere Landarbeit verrichtet. Pat. leide schon seit 15 Jahren an einem dicken Halse, der jeweilen während den Geburten an Grösse zunahm. In den letzten Jahren verursachte dieses Leiden ihr Atembeschwerden, besonders beim Treppensteigen, Verrichten schwerer Arbeiten etc. Jod-Salbeneinreibungen, sowie eine vor 2 Jahren von einem Arzte gemachte Jodeinspritzung in die Geschwulst verursachten vorübergehende Besserung

des Leidens. Seit einigen Monaten Zunahme des dicken Halses und damit auch der Atembeschwerden. Letztes Jahr vorübergehende Schluckbeschwerden, nie Heiserkeit.

2. III. Status praesens. Abgemagertes Individuum, Gesichtsfarbe blass, Lippen rot; starker Fœtor oris. Die Schilddrüse, namentlich deren Seitenlappen, beträchtlich und gleichmässig vergrössert. In der Mittellinie des Halses befindet sich eine vom Zungenbein bis ins Jugulum sterni sich erstreckende rundliche, ziemlich harte, bewegliche, unter der Haut verschiebliche, orangengrosse Geschwulst. Bei Druck auf diese Geschwulst entsteht ein giemendes Atemgeräusch. Die beiden Seitenlappen der Schilddrüse fühlen sich weich an. Der laryngoscopische Befund bietet nichts Abnormes im Kehlkopfinnern. Man übersieht etwa 5 Trachealringe, kann aber nirgends eine Hervorwölbung der vordern, hintern oder seitlichen Trachealwand konstatiren. Stimme klar, etwas schwach.

4. III. Operation. Enucleatio intraglandularis strumae cysticae.

In Chloroformnarkose nach den üblichen Vorbereitungen, Medianschnitt der Haut des Halses, vom Zungenbein beginnend bis ins Jugulum sterni. Durchtrennung der Fascien und Muskeln. Es wölbt sich der mediangelegene Strumaknoten in die Operationswunde hinein. Der ganze Knoten wird an seiner Basis mit einer elastischen Ligatur (nach *Bosse*) abgeschnürt. Nun wird die Kapselwand gespalten, und es gelingt, mit dem Finger, unter Zuhülfenahme der Kropfsonde, eine enteneigrosse Cyste aus ihrer Wandung stumpf herauszuschälen. Dabei keine Blutung. Die Ligatur wird gelöst; der grösste Teil der Kapselwandung abgetragen, der zurückbleibende Rest derselben durch fortlaufende Zwirnnaht stark vernäht. Nun wird noch aus dem rechten und linken Schilddrüsenlappen eine baumnuss- resp. haselnussgrosse Cyste stumpf enucleirt, die beiden Höhlen werden ebenfalls mit fortlaufender Zwirnnaht geschlossen. Vernähung

der Muskeln und Fascien durch fortlaufende Zwirnnaht. Einführen eines Tampons sterilis. Gaze in die tiefste Partie der Wunde. Es erfolgt noch die Vereinigung der Hautwundränder durch fortlaufende Zwirnnaht. Typ. Verb. aus sterilis. Gaze und Holzwollkissen.

Abends. Temp. 38. Puls 80. Kein Wundschmerz.

5. III. Temp. 38,1. Puls 80. Leichter Schluckschmerz.

6. III. Temp. 38. Puls 100. Immer leichter Schluckschmerz.

6. III. Jeden Abend Temperatursteigerung bis 38,1. Allgemeinbefinden sonst gut.

Verbandwechsel: Der entfernte Gazetampon mit übelriechendem Eiter bedeckt. Zu beiden Seiten des Wundrandes leichte Rötung der Haut. Die Nähte werden entfernt. Aus der nun klaffenden, 4 cm. langen Wunde fliesst blutigeitriges Sekret, 2 zum Teil mazerirte Zwirnligaturen mit sich führend. Typ. Verb.

11. III. Afebril.

15. III. Seit dem letzten Verbandwechsel fieberfrei.

Verbandwechsel: Oberer Teil der Wunde geheilt; aus dem untern Teile der Wunde fliesst dicker, gelber Eiter. Es kommt eine versenkte Zwirnnaht von 15 cm. Länge zum Vorschein. Die Wundränder zeigen beginnende Granulation. Tägl. Verb. mit feuchter Sublimat-Charpie.

21. III. Immer fieberfrei. Die Eiterung aus der untern Wundgegend besteht immer noch.

24. III. Fieberfrei. Es wird wieder ein 8 cm. langes Stück Zwirn ausgestossen.

27. III. Fieberfrei. Die Eiterung besteht noch. Es werden jeden Tag Zwirnnähte oder Ligaturen ausgestossen.

30. III. Eiterung hat nachgelassen. Seit 3 Tagen kein Ausstossen von Zwirn mehr. Die granulirende Wunde verkleinert sich.

5. IV. Wunde bis an eine bohnengrosse, granulirende Stelle geschlossen. Keine Eiterung mehr aus der Tiefe. Patientin wird entlassen.

28. IV. Patient stellt sich wieder vor, gibt an, die Wunde sei etwa 8 Tage lang nach ihrem Austritte aus dem Spital geschlossen geblieben, dann habe sich an der alten Narbe eine kleine Öffnung gebildet, aus welcher jeden Tag, bis heute einige Tropfen gelben Eiters herausgekommen seien. Am untern Wundwinkel befindet sich eine eiternde, stecknadelkopfgrosse Fistelöffnung. Nach Abwischen des Eiters sieht man das Ende eines Zwirnfadens in der Fistelöffnung. Das ungefähr 10 cm. lange Stück Zwirn wird entfernt, bietet unter dem Mikroskope das ähnliche Bild, wie schon weiter oben erwähnt worden, nur dass hier, nach beinahe zweimonatlichem Verweilen des Zwirns in der Wundhöhle, der Mazerationsprozess weiter vorgeschritten ist. Immerhin ist bei stärkerer Vergrösserung die Struktur des Zwirnes noch deutlich erkennbar.

9. Fall. Struma cystica centralis.

Anamnese. M. B., 41 Jahre alt, Bäuerin. Patientin stammt aus gesunder Familie, war selbst immer gesund, hat 7mal normal geboren. Patientin leidet schon seit mehr als 20 Jahren an dickem Halse. Seit der letzten Geburt vor 3 Jahren starke Zunahme des Halsumfanges, damit verbundene Atembeschwerden. In der letzten Zeit heftige Schmerzen beim Drehen des Kopfes in der linken Halsseite. Zugleich stellen sich stechende Schmerzen in Stirn- und Scheitelgegend ein, dabei Herzklopfen, starke Rötung des Gesichtes und Schweissausbrüche auf Stirn und Wangen. Patientin war bis jetzt nie heiser, hatte nie Schluckbeschwerden.

20. III. Status praesens. Gesicht stark gerötet, das linke obere Augenlid bedeckt die obere Hälfte der Cornea,

das obere Lid kann nicht gehoben werden. Linke Pupille bedeutend kleiner als die rechte, reagirt träge. In der vordern Mittellinie des Halses wölbt sich überhalb dem Schild-Knorpel und der Trachea, bis ins Jugulum sterni hinunterreichend, eine mannsfaustgrosse, kugelige, prallelastische, fluktuirende Geschwulst vor, die auf der Unterlage sehr wenig beweglich ist. Aeussere Haut über der Geschwulst leicht verschieblich. Bei leichtem Druck auf den Tumor, und namentlich bei seitlichem Verschieben nach links, treten Atembeschwerden und heisere Stimme auf. Die Hautvenen am Halse, erweitert, und turgescirend, Stimme hell. Der laryngoscop. Befund ergibt schiefe Stellung des Larynx, so dass die rechte aryepiglot. Falte nach vorn, die linke nach hinten verdrängt ist. Stimmbänder glänzend weiss, in ihrer Bewegung frei.

22. III. Operation. Enucleatio intraglandularis strumae cysticae.

In Chloroformnarkose Medianschnitt der Haut vom Zungenbein bis ins Jugulum sterni. Fascien und Muskeln werden durchtrennt, es stellt sich die glattwandige, mit Gefässen reich durchflochtene zentrale Strumacyste in die Operationslinie. Die Kapselwandung wird in der Medianlinie gespalten; beträchtliche arterielle und venöse Blutung, die durch Zwirnligaturen gestillt wird. Es lässt sich nun die mannsfaustgrosse Cyste ohne bemerkenswerte Blutung ausschälen. Nur an der tiefsten Stelle tritt beim Loslösen derselben eine beträchtliche venöse Blutung auf. Nachdem dieselbe gestillt, die blutenden Gefässe unterbunden, wird die leere Kapsel durch eine fortlaufende Zwirnnaht fest vernäht. In die tiefste Stelle der Wunde, ins Jugulum sterni, wird ein kurzer Gummidrain gelegt. Fortlaufende Etagennaht der Muskeln und Fascien des Halses aus Zwirn, und fortlaufende Zwirnhautnaht. Typ. sterilis. Verb.

Abends. Temp. 37,5. Puls 100. Leichter Wundschmerz.

23. III. Abends. Temp. 39,1. Puls 120. Schluck- und Kopfschmerz.

24. III. Temp. 37,9. Puls 104. Zunahme der Kopfschmerzen. Bei leichtem Druck auf den Verband in der Gegend der Operationswunde, starke Empfindlichkeit.

25. III. Temp. 38,4. Puls 120.

Verbandwechsel: Umgebung der Wunde nicht gerötet. Wunde, bis an die Stelle, wo der Drain liegt, p. pr. verheilt. Entfernung des letztern; keine Eiterung aus der Tiefe. Verband mit feuchter Subl.-Charpie.

Abends. Temp. 39,3. Starker Kopfschmerz und Stechen im Halse.

26. III. Temp. 38,5. Puls 112. Wunde nicht gerötet. In der Umgebung des untern Wundwinkels starke Druckempfindlichkeit.

30. III. Jeden Abend etwas Fieber. Heute Temp. 38. Puls 112. Die Umgebung der Öffnung, wo der Drain lag, ziemlich stark geschwellt, Fluctuation zeigend. Bei leichtem Druck öffnet sich die verklebte Drainwunde, und es fliessen etwa 2 Kaffeelöffel gelben, ziemlich dicken Eiters ab, eine Zwirnligatur mit sich führend.

31. III. Temp. 37. Puls 80. Aus der 2 cm. langen, klaffenden Öffnung am untern Wundwinkel, fliesst auf Druck in der Umgebung eitrige Flüssigkeit ab.

10. IV. Seit der Eröffnung des Ligaturabszesses fieberfreier Wundverlauf. Heute lässt sich aus der granulirenden Wundpartie wieder reichlich Eiter ausdrücken, und es werden dabei wieder 2 Zwirnligaturen ausgestossen.

20. IV. Immer afebril. Die granulirende Wunde verkleinert sich, die Sekretion nimmt ab, es werden keine neuen Ligaturen mehr ausgestossen.

25. IV. Die granulirende Wunde bleibt geschlossen. Keine neuen Ligaturabszesse.

28. IV. Patientin wird mit linsengrosser granulirender Wundstelle entlassen.

10. Fall. Struma colloides.

Anamnese. S. K., 21 Jahre alt, Gärtner, leidet seit früher Jugendzeit an dickem Halse. Seit 3 Jahren beträchtliche Zunahme desselben und damit auftretende beträchtliche Atembeschwerden bei seiner oft anstrengenden Berufsarbeit. Keine Schluckbeschwerden; keine Erstickungsanfälle; Patient war bis jetzt nie heiser.

27. III. 1889. Status praesens. Gesunde Gesichtsfarbe, Lippen von normaler roter Färbung, keine inspiratorische Einziehung, weder am Halse noch am Abdomen. Atmung ruhig, kein Stridor. Zwischen Ringknorpel und Jugulum sterni eine knollige, ziemlich harte, aus mehreren kleinen kugligen Partien bestehende Geschwulst, die sich beim Schlucken nach oben, resp. nach unten bewegt. In den beiden stark vergrösserten Seitenlappen der Schilddrüse, namentlich links, sind zahlreiche haselnuss- bis baumnussgrosse, härtere und weichere rundliche Knoten zu fühlen. Stimme hell. Durchaus normale Verhältnisse im Innern des Kehlkopfes.

28. III. Operation. Evidement multipler Strumaknoten.

Medianschnitt der Haut vom Zungenbein bis zum Manubrium sterni. Durchtrennung der Fascien und Muskeln. Es stellt sich zuerst der mittlere Schilddrüsenlappen in die Operationswunde ein. Er zerfällt — wie schon von aussen diagnosticirbar — in mehrere grössere und kleinere Knoten. Die Kapselwandungen dieser einzelnen Knoten werden gespalten, dabei treten kleinere Blutungen auf, die durch Zwirnligaturen gestillt werden. Es lassen sich nun aus dem mittlern Lappen 12 grössere und kleinere colloide Strumaknoten aus den gespaltenen Kapseln herausquetschen. Das Gleiche geschieht nachher an den beiden Seitenlappen

der Schilddrüse, so dass wir am Schlusse der Operation mehr wie 50 bohnen- bis baumnussgrosse, teils colloide, teils cystisch entartete Knoten entfernt haben. Die leeren Kapseln werden mit Zwirn fest vernäht, in die tiefste Partie der Wunde wird ein mitteldicker Gummidrain gelegt, die Muskel- und Hautwunde durch fortlaufende Zwirnnaht geschlossen. Typ. sterilis. Verb.

Abends. Puls 100. Fieberfrei. Leichter Schluckschmerz.

29. III. Temp. 38,5. Puls 96. Leichter Wundschmerz.

1. IV. Jeden Abend Temperaturerhöhung bis 38,4. Allgemeinbefinden gut.

Verbandwechsel: Wunde p. pr. verheilt. Umgebung derselben nicht gerötet. Nach Entfernung der Nähte keine Eiterung aus den Stichkanälen, im entfernten Drain ein frisches Blutcoagulum. Keine Eiterung aus der Tiefe. Leichter typ. Verb.

6. IV. Seit dem letzten Verbandwechsel fieberfrei.

Verbandwechsel: Die Wunde bleibt schön geschlossen. Die Stelle, wo der Drain lag, granulirt; keine Eiterung aus der Tiefe.

15. IV. Wunde vollkommen vernarbt. Entlassung.

Betrachten wir die Operationsresultate unserer 20 Fälle, wo ausschliesslich Leinenzwirn als Unterbindungs- und Nahtmaterial zur Verwendung kam, so sehen wir, dass bei den 10 Operationen, wo nur oberflächliche Nähte zur Vereinigung der Hautwundränder angelegt wurden, von keiner Komplikation die Rede war. Sämmtliche Wunden heilten bis auf die Stellen, wo Drains oder Tampons in die Wunden gelegt waren, per primam. Die Nähte konnten, je nach Umständen, zwischen dem dritten und siebenten Tage entfernt werden. Es zeigte sich bei keinem der obgenannten Fälle Rötung oder Schwellung in der Umgebung der Wunde oder der Stichkanäle, es war keine Nahtabszessbildung zu beobachten und auch nach Entfernung der Nähte traten keine sekundären Eiterungen auf. Die Wunden zeigten vielmehr den normalen Wundverlauf.

Befriedigte uns der Heilungsprozess der oberflächlichen Nähte, so war dieses keineswegs der Fall mit demjenigen der versenkten Nähte. Hier war das Resultat ein wesentlich ungünstigeres, ja schlechtes zu nennen. —

Zunächst fiel uns auf, dass bei sämmtlichen Fällen, wo sich versenkte Zwirnnähte oder Massenligaturen in der Tiefe der Operationswunden befanden, während den ersten Tagen, oft schon am gleichen Abend nach der Operation, in den einen Fällen unbedeutendere, in andern Fällen aber beträchtlichere

Temperaturerhöhungen zu beobachten waren. Bei fünf von diesen Fällen, einer Strumaexstirpation, einer Hydrocelenradikaloperation, einer Arthrectomia genu und zwei intraglandulären Strumaenucleationen, blieb es bei einer kleinen Temperaturerhöhung während den ersten 2 bis 3 Tagen, um dann mit fieberfreiem Wundverlauf ohne weitere Komplikationen zu enden. Hier heilten die Wunden per primam, es traten keine sekundären Eiterungen mit Ausstossung von Ligaturen oder versenkten Nahtstücken auf und es schwankte die Heilungsdauer bei den einzelnen Fällen zwischen 12 und 22 Tagen.

Bei den andern fünf Fällen aber, so bei einer Herniotomie, bei einer Hydrocelenoperation, bei zwei intraglandulären Strumaenucleationen, sowie bei einer Halsweichteilverletzung bestand die erhöhte Temperatur mehrere Tage. Hier bildete sich in der Tiefe um die Ligaturen und versenkten Suturen herum Eiterung mit Abszessbildung und es trat erst nach Eröffnung der letzteren Entfieberung ein. Bei allen diesen Fällen wurden tage- und wochenlang nach der Operation noch Ligaturen oder grössere und kleinere Stücke versenkter Zwirnnähte ausgestossen, welche unter eiternder Fistelbildung die Heilungsdauer bedeutend verlangsamten. So gelangte unsere Herniotomie erst nach 52 Tagen, nachdem sämmtliche Ligaturen und versenkten Nähte herausgeeitert waren, zur vollständigen Ausheilung. Bei einer Strumaenuclation wurden am 37. Tage, bei einer andern am 55. Tage nach der Operation noch Zwirnfäden aus den eiternden Fisteln entfernt. Bei der Hälfte unserer Fälle also, wo tiefe Zwirnnähte angelegt waren, sahen wir Komplikationen des Wundverlaufes auftreten, es entstanden Eiterungen, die leicht gefahrbringend für den Operirten hätten werden können, die Nachbehandlung wurde

in die Länge gezogen und damit die Arbeit um beträchtliches vermehrt.

Obschon die Untersuchung des Zwirnes auf Nährböden und an Tierversuchen uns den Beweis geliefert hatte, dass mit vollkommen zuverlässigem Materiale gearbeitet wurde, so konnte doch der Grund des komplizirten Heilungsprozesses nur in unserm Nahtmateriale gesucht werden, denn in den gleichen Händen und bei gleicher Beobachtung aller Regeln der Antisepsis traten ähnliche Störungen des Heilungsverlaufes beim Gebrauche von Seide oder Catgut bei Weitem nicht in demselben Häufigkeitsverhältnisse auf.

Es ist freilich nicht leicht die Ursache dieser auffallenden Tatsache zu finden. Nichts scheint uns dafür zu sprechen, dass die Natur des Nahtmaterials an sich etwa infolge besonderer chemischer Reize zu beschuldigen sei. Näher liegend scheint uns die Annahme, dass eine nachträgliche Infektion des sterilisirten Zwirns, bei seiner rauhen Oberfläche, leichter zu Stande komme, als bei den andern Nahtmaterialien.

Welches aber auch die Ursache unserer schlechten Erfolge bei praktischer Verwendung des Leinenzwirnes gewesen sein mag, müssen wir, gestützt auf unsere Erfahrungen zum Schlusse kommen, dass derselbe unter gewissen, uns noch nicht näher bekannten Umständen Komplikationen häufiger mit sich bringt, als anderes Material und dass er ausser seinem, doch hier kaum in ernstlichen Betracht kommenden Kostenpunkte, in keiner andern Beziehung, besonders auch nicht was die Solidität anbelangt, irgend welche Vorteile bietet.

TAFEL I.
Frischer Zwirn.

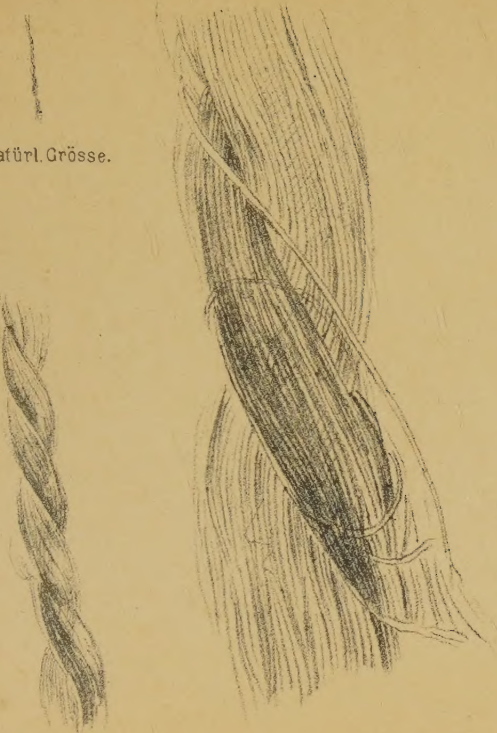

a. Natürl. Grösse.

b. Vergr. 25.

c. Vergr. 125.

TAFEL II.
Zwirn aus einer tiefen Naht.

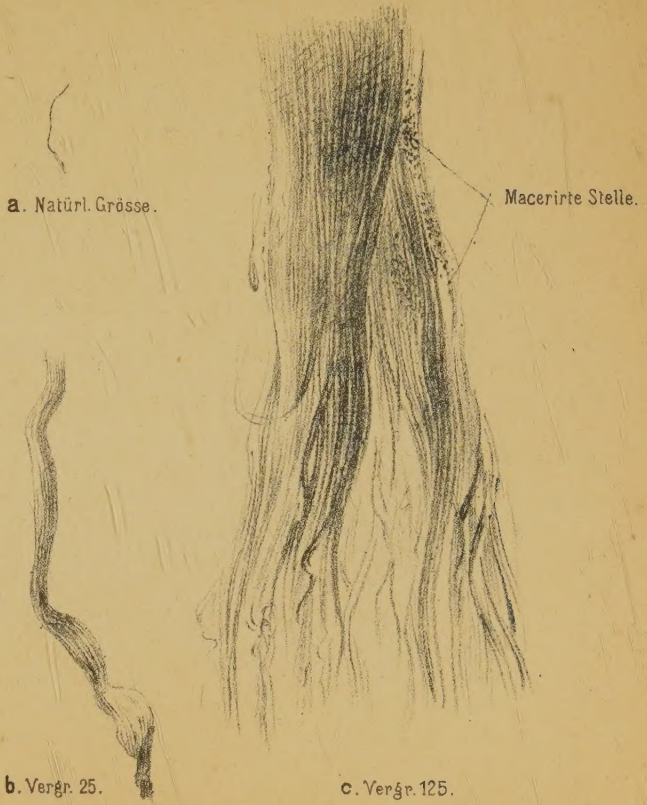

a. Natürl. Grösse.

Macerirte Stelle.

b. Vergr. 25.

c. Vergr. 125.